Behandlingsprincipper ved rekonstruktioner, forlængelser og opretninger i underekstremiteterne

Ulrik Kähler Olesen[1], Tobias Nygaard[1], Søren V. Kold[2] & Adam Hede[1]

STATUSARTIKEL

1) Copenhagen Limb Lengthening and Bone Reconstruction Unit, Ortopædkirurgisk Klinik U, Rigshospitalet
2) Rekonstruktionssektoren, Ortopædkirurgisk Afdeling, Aalborg Universitetshospital

Ugeskr Læger 2017;179:V01170024

Opretning af skævheder og erstatning af knogletab i bevægeapparatet er en klassisk ortopædkirurgisk disciplin, som har udviklet sig siden middelalderen. Baggrunden kan være kongenit misdannelse samt traumatiske, (**Figur 1**) infektiøse, neoplastiske og metaboliske tilstande.

Hensigten er at forbedre gangafviklingen, modvirke degenerativ ledsygdom og at afhjælpe smerter som følge af muskulær og ligamentær ubalance. I akutte tilfælde er målet at genskabe kontinuiteten i knogler og bløddele og undgå infektion.

Hos børn med fortsat vækstpotentiale bruges styring af væksten med epifysiodese. Hos større børn og voksne bruges osteotomi til opnåelse af tilsvarende korrektion.

Hos patienter med behov for benforlængelse eller behandling af knogletab benyttes distraktionsosteogenese [1], som udføres med eksterne fiksatorer eller de mere skånsomme forlængelsesmarvsøm [2-4].

BAGGRUND OG PATOLOGI

Lidelserne er heterogene og omfatter vækstforstyrrelser hos børn, medfødte misdannelser, fejlhelede brud samt bløddels- og knogletab efter traumer og tumorer samt skævvækst efter frakturer på vækstzoner i barndommen, kontrakturer, infektioner m.m. I den vestlige verden reintroducerer globaliseringen sjældne sygdomme som rakitis, polio, osteomyelitis og komplekse deformiteter.

DEFORMITETSUDREDNING

En deformitet analyseres for vinkling, rotation, forkortning og translation. Der udføres røntgenoptagelser af underekstremiteterne i to planer, med patienten i stående stilling og patella pegende frem. Ved benlængdeforskel klodses bækkenet op til vandret. CT med tredimensionale rekonstruktioner af hofte, knæ- og ankelregionerne kan belyse de indbyrdes rotationsforhold. Knogleinfektioner udredes med MR-skanning, som afdækker devitaliseret knogle, bløddele, fistler og ansamlinger [5]. Billederne analyseres, og operationen planlægges derefter. En grundig klinisk gennemgang

FIGUR 1

Akutte rekonstruktioner. Ved komplekse åbne frakturer med bløddelstab skal det kontaminerede felt oprenses grundigt. Der etableres mekanisk stabile forhold for knoglerne (her ringfiksator), gives antibiotika og planlægges tidligt bløddelsdække og intern fiksation, ofte i samarbejde med plastikkirurger, som anlægger vaskulariserede muskelslapper med delhudstransplantat over blottet knogle. Knoglen transporteres eller forkortes primært indtil knoglekontakt og forlænges sekundært med søm eller ramme. Ved mindre defekter kan man acceptere midlertidig forkortning eller fejlvinkling i en periode for at opnå knoglekontakt og bløddelsdække.

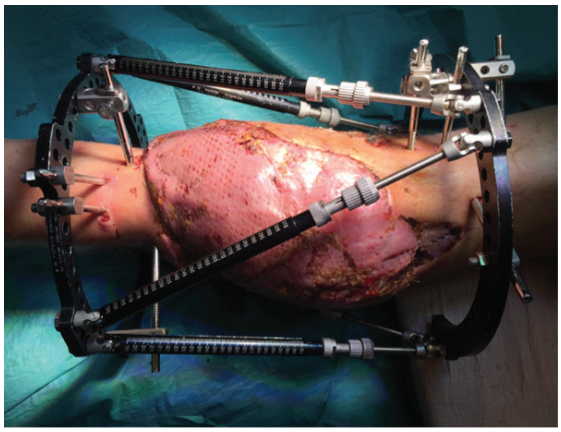

HOVEDBUDSKABER

- Deformitetskorrektioner og opretninger i bevægeapparatet er et lille multidiciplinært felt i hastig udvikling. Hensigten er at forbedre funktion og gang, afhjælpe smerter samt forebygge slidgigt.
- Udvalgte patienter henvises i henhold til Sundhedsstyrelsens specialevejledning til centre med højtspecialiserede funktioner. Det gælder bl.a. for patienter, som har behov for kirurgisk behandling af vækstforstyrrelser og angulære fejlstillinger samt patienter med svære åbne frakturer og frakturer med bløddels- og/eller knogletab og følger heraf.
- Nyere, mindre invasive teknologier reducerer behandlingsgener og gør tilpasset skolegang eller arbejde mulig under behandling og rehabilitering. Behandlingen kan være langvarig, og der er behov for grundig forventningsafstemning.

omfatter bløddelsforhold, leddenes bevægelighed og stabilitet samt relevant neurologi.

Deformitetskorrektion er ofte langvarig og forudsætter dermed nøje tilpasning til sociale forhold og skole/arbejdsplads samt opbakning fra de pårørende. Grundig forventningsafstemning til forløb, resultater og risici er derfor nødvendig. Rygestop er som udgangspunkt en forudsætning for kirurgisk behandling [6] pga. øget komplikationsrisiko.

INDIKATIONER FOR KORREKTION

For at opnå en stabil og balanceret gang skal hofte-, knæ- og ankelled balancere i samme lodlinje. Ved større afvigelse bliver belastningen af muskler, ligamenter og ledbrusk for stor. Da underekstremiteterne er vægtbærende, har en fejlstilling større påvirkning af leddet, end en tilsvarende fejlstilling på en overekstremitet ville have. Fejlstillinger tæt på knæled (**Figur 2**) vil oftere medføre gener for patienten med større forskydning i den normale mekaniske akse end fejlstillinger længere fra knæleddet [7].

Ved svære åbne frakturer med bløddelstab er det væsentligt, at det kontaminerede felt oprenses, at knoglerne stabiliseres, og at der gives antibiotika og planlægges tidligt bløddelsdække, om nødvendigt med en muskellap, for at mindske infektionsrisikoen [8-10].

Vurderingen af, om patienten kan hjælpes ved deformitetskirurgi, er kompleks – og indikationen beror derfor på en samlet afvejning af problemets størrelse (typisk halten og nedsat funktion, smerter, herunder rygsmerter og risiko for slidgigt) i relation til komplians, alder, komorbiditet og alternative behandlinger, f.eks. alloplastik. Samtidigt er der en ikke ubetydelig risiko for komplikationer i behandlingsforløbet. Derfor udføres deformitetskirurgi i samarbejde mellem de ortopædiske og andre relevante specialer. Supplerende behandling indtænkes altid, herunder fysioterapi, ortoser og specialsko.

MODALITETER FOR BEHANDLING

En benlængdeforskel på op til 2 cm behandles konservativt, dvs. med indlæg i sko eller skoforhøjelse. Vinkelfejlstillinger på under 5 grader korrigeres sjældent kirurgisk.

Epifysiodese kan bruges til at styre væksten ved væsentlige afvigelser af et barns vækst, hvor barnet normalt gennemgår en udvikling fra betydelig varusstilling over knæene til valgusstilling i 3-4-årsalderen frem til den endelige valgisering omkring 7-8-årsalderen. Ved betydelig afvigelse herfra kan væksten guides permanent med opboring af epifyseskiven eller temporært med indsættelse af skruefikseret metalskinne over epifyseskiven, således at fejlstillingen korrigeres af barnets egen vækst (**Figur 3**). Korrektionen andrager ca. en grad om måneden.

Osteotomi bruges hos større børn og voksne – eventuelt med udtagelse af knoglekile – og stabilisering med intern osteosyntese til at give tilsvarende opretning.

Distraktionsosteogenese udføres med ringfiksatorer

FIGUR 2

Svær hjulbenethed som følge af underernæring i barndommen (rakitis) hos en immigrant. Korrektion af de mest betydende fejlstillinger til markant forbedret funktion. A. Opmåling af fejlstillingen. B. Planlægning af osteotomierne. C. Det færdige resultat, hvor lodlinjen – og dermed vægtbelastningen – gennem hofte, knæ og ankel er betydeligt forbedret.

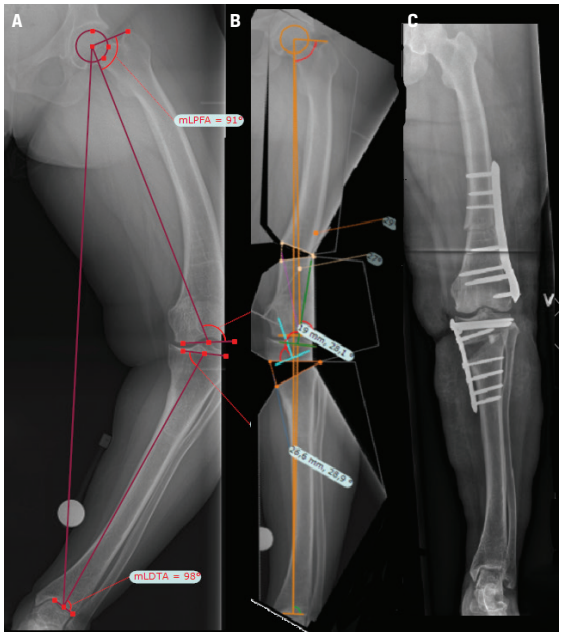

FIGUR 3

Opretning af skævhed omkring knæet hos barn og voksen. A. Kalveknæ. B. Metalskinner over vækstzonen på indersiden af begge knæ har bremset væksten og oprettet skævheden over en periode på 3-4 år. C. Medial ledkammer-artrose sekundært til udtalt varusknæ. Klassisk opretning med medial skinne og åben (valgiserende) osteotomi. Derved flyttes vægtbelastningen over på det laterale ledkammer, artroseudviklingen reduceres, og tidspunktet for behov for indsættelse af kunstigt knæled kan udsættes.

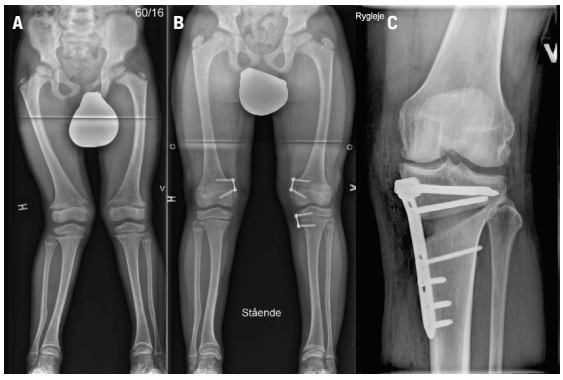

FIGUR 4

Korrektion af benlængdeforskel. Forlængelse af femur retrogradt pga. en benlængdeforskel på 3,5 cm. A. Dagen efter operationen. B. To måneder inde i behandlingen. Man er færdig med forlængelsen, men den nye knogle er endnu ikke helet. C. Efter fem måneder ses færdigkonsolideret knogle.

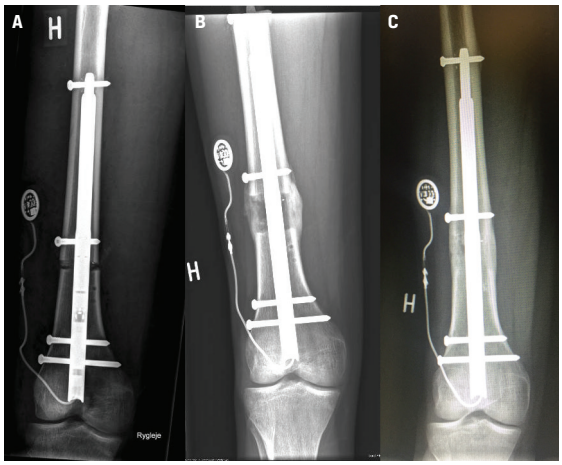

eller forlængelsesmarvsøm. Her udnyttes det fysiologiske fænomen, at nydannet knogle efter en påført fraktur (osteotomi) er elastisk. Trækker man brudenderne fra hinanden med små intervaller (1 mm/dag), vil ny knogle kontinuerligt dannes i frakturspalten og konsolidere til normal knogle over tid. Ved knogleforlængelse trækker man på både bløddele og knogle for at forlænge ekstremiteten. Ved knogletransport trækker man alene på et knoglesegment for at dække defekten med bevaret ekstremitetslængde.

Osteotomistedet vælges tættest muligt på deformitetens toppunkt. Distraktionen påbegyndes efter ca. fem dage med 1 mm/dag fordelt på 3-4 omgange. De første strøg af nydannet knogle er synlige på et røntgenbillede efter tre uger. Røntgenkontroller udføres regelmæssigt. Efter ti dages daglig forlængelse følger 20 dages konsolidering. Den samlede behandlingstid er derfor som tommelfingerregel en måned pr. cm, uanset om man bruger søm eller rammer. Hud, muskler, sener, blodkar og nerver udstrækkes tilsvarende og bevarer deres funktion.

Vha. eksterne fiksatorer kan man principielt korrigere enhver kompliceret fejlstilling. Korrektion foretages med ringfiksator (Ilizarov) eller hexapodkonstruktion, i visse tilfælde med simple monolaterale barrer. Korrektionen foretages af patienten selv ved at dreje på stænger eller *struts* efter en passende algoritme. Ekstern fiksation tåles generelt rimeligt på tibia og dårligt på femur. Ringfiksatorer kan udrette kontrakturer i led og anvendes til korrektioner hos mindre børn, hvor vækstzonerne ikke tåler marvsøm. I tilfælde, hvor infektionsrisikoen er forøget, f.eks. på knogleskader efter åbne frakturer eller efter behandling for osteomyelitis, bruges også ringfiksatorer eller særlige antibiotikacoatede marvsøm.

Forlængelsesmarvsøm (**Figur 4**) muliggør i dag skånsomme forløb [2-4], hvor intern fiksation i mange tilfælde erstatter den eksterne ringfiksator. Hermed reduceres smerter ved forlængelsen, og patienterne spares for de typiske komplikationer: infektion omkring pinhuller, skæmmende ar, fibrose m.m. samt fravær fra arbejds-, skole- og familieliv. Hos amputerede patienter med korte stumper kan der også foretages forlængelse, så de kan få bedre svingmoment i protesen [11]. Vha. forlængelsessøm kan man både forlænge, transportere og oprette skævheder, når sømmene suppleres med positionsskruer og osteotomier [12-15]. Motoriserede marvsøm drives af en ekstern elektromagnet, der driver en mindre magnet inde i sømmet, eller via induktion af strøm til en elektromotor. Når forlængelsen eller transporten er overstået, konsoliderer knoglen, mens sømmet stabiliserer.

Masqueletproceduren er et alternativ til knogletransport, kaldes også for *induced membrane technique* og er todelt: Først induceres en vaskulariseret membran ved indsættelse af et cementstykke i knogledefekten, og efter seks uger erstattes cementen af knoglestykker, som er høstet fra patienten, og som over tid konsoliderer [16, 17]. Andre alternativer til erstatning af knogletab er vaskulariserede fibulagrafter og specialproteser.

RESULTATER OG KOMPLIKATIONER

Resultatet af knoglerekonstruktionsbehandling er sammensat af forbedret ledstilling, funktion, udseende og smertereduktion. Det kan være hensigtsmæssigt at udføre større korrektioner ad flere omgange for at minimere bløddelsproblemer, smerter eller mentale udfordringer, f.eks. ved større forlængelser hos børn og unge. Lette smerter er hyppige, men sjældent bestående. Overfladisk infektion forekommer og imødegås med bløddelspleje og antibiotikakure. Nervepåvirkning ses hos et par procent af patienterne, men forsvinder som regel over tid. Fysioterapi er særlig vigtigt for at undgå ledskrumpning, specielt knækkontraktur og spidsfod. Selv ved omhyggeligt planlagte behandlingsforløb er der en ikke ubetydelig risiko for komplikationer.

SUMMARY

Ulrik Kähler Olesen, Tobias Nygaard, Søren V. Kold & Adam Hede: Treatment principles in bone reconstruction and limb lengthening of the lower extremity
Ugeskr Læger 2017;179:V01170024

Limb length discrepancies, axis deviations and bone loss on a congenital, traumatic or infectious basis are treated with

restoration of axis and bone elongation. The intention is to improve gait and function, to relieve pain caused by imbalance in the musculoskeletal system and to prevent degenerative joint disease. Modern motorized intramedullary nails spare the patients for external fixators, and thus complications are being reduced. X-ray, CT-based planning and a thorough clinical examination is essential for a good result. Complications are frequent, and treatment can be lengthy. Modern techniques have made treatment more gentle and allow a normal daily life during treatment and rehabilitation.

KORRESPONDANCE: *Ulrik Kähler Olesen*. E-mail: ulrik.kaehler@gmail.com
ANTAGET: 4. august 2017
PUBLICERET PÅ UGESKRIFTET.DK: 20. november 2017
INTERESSEKONFLIKTER: ingen. Forfatternes ICMJE-formularer er tilgængelige sammen med artiklen på Ugeskriftet.dk

LITTERATUR

1. Ilizarov GA. The principles of the Ilizarov method. Bull Hosp Jt Dis 1997;56:49-53.
2. Landge V, Shabtai L, Herzenberg JE et al. Patient satisfaction after limb lengthening with internal and external devices. J Surg Orthop Adv 2015;24:174-9.
3. Horn J, Grimsrud Ø, Steen H et al. Femoral lengthening with a motorized intramedullary nail. Acta Orthop 2015;86:248-56.
4. Hasler CC, Krieg AH. Current concepts of leg lengthening. J Child Orthop 2012;6:89-104.
5. McNally M, Nagarajah K. Osteomyelitis. Orthop Trauma 2010;24:416-29.
6. Raikin SM, Landsman JC, Alexander VA et al. Effect of nicotine on the rate and strength of long bone fracture healing. Clin Orthop Relat Res 1998;353:231-7.
7. Weinberg DS, Park PJ. Association between tibial malunion deformity parameters and degenerative hip and knee disease. J Orthop Trauma 2016;30;510-5.
8. Olesen UK, Juul R, Bonde CT et al. A review of forty five open tibial fractures covered with free flaps. Int Orthop 2015;39:1159-66.
9. Bonde CT, Jensen LT, Sørensen JA et al. Mikrokirurgi ved plastikkirurgiske indgreb. Ugeskr Læger 2016;178:V01160071.
10. Ali AM, McMaster JM, Cogswell LK et al. Stressing the need for rapid referral of complex open fractures to a specialist centre. Ann R Coll Surg Engl 2011;93:494-5.
11. Paulsen JF, Warburg FE, Christensen KS et al. Høj femuramputation behandlet med fri lap og forlængelsessøm muliggjorde protesebrug. Ugeskr Læger 2016;178:06160405.
12. Kold S, Christensen KS. Bone transport of the tibia with a motorized intramedullary lengthening nail – a case report. Acta Orthop 201485:211-3.
13. Lenze U, Krieg AH. Intramedullary lengthening nails: can we also correct deformities. J Child Orthop 2016:10;511–6.
14. Muthusamy S, Rozbruch SR, Fragomen AT. The use of blocking screws with internal lengthening nail and reverse rule of thumb for blocking screws in limb lengthening and deformity correction surgery. Strat Traum Limb Recon 2016;11:199-205.
15. Shabtai L, Specht SC, Herzenberg JE et al. Internal lengthening device for congenital femoral deficiency and fibular hemimelia. Clin Orthop Relat Res 2014;472:3860-8.
16. Olesen UK, Eckardt H, Hede A et al. The Masquelet technique of induced membrane for healing of bone defects. Int J Care Injured 2015;46(suppl 8):S44–S47.
17. Masquelet AC, Begue T. The concept of induced membrane for reconstruction of long bone defects. Orthop Clin North Am 2010;41:27-37.