Epiphysiolysis capitis femoris diagnosticeres for sent

Anders Elneff Graversen, Niels Wisbech Pedersen & Roland Knudsen

STATUSARTIKEL

Ortopædkirurgisk Afdeling, Odense Universitetshospital

Ugeskr Læger 2017;179:V04170292

Epiphysiolysis capitis femoris (ECF) er den hyppigste ortopædkirurgiske hoftelidelse hos 9-16-årige. Under væksten sker der en nontraumatisk afglidning af metafysen (collum femoris) ift. epifysen (caput femoris). Metafysen glider anteriort og udadroterer ift. caput femoris, som forbliver i acetabulum [1, 2]. Incidensen ligger på 8,3-10,8 pr. 100.000 børn med en overvægt af drenge [1, 3]. Pga. den relativt sjældne forekomst forsinkes diagnosen ofte pga. *doctor's delay* [4-7]. Forsinket diagnosticering giver en dårligere prognose [3-5], og ubehandlet forværres ECF og fører til tidlig artrose. Behandlingen er derfor altid operativ. Det diskuteres, hvad der er den optimale behandling, og evidensen på området er sparsom [8, 9]. Artiklens hovedformål er at gøre opmærksom på lidelsen og vigtigheden af tidlig diagnosticering.

PATOGENESE

Årsagen til ECF er multifaktoriel [3]. Patogenesen inkluderer faktorer, der reducerer den mekaniske styrke af epifyseskivens fiksering til metafysen, herunder ændringer i epifyseskivens kollagen og øget belastning. ECF inddeles i idiopatisk og atypisk. Idiopatisk, som er hyppigst, er stærkt associeret til overvægt. Overvægt øger risikoen for ECF pga. øget mekanisk tryk på vækstzonen. 63-80% af børnene med ECF er rapporteret at være overvægtige [10, 11]. Unilateral ECF er hyppigst, men bilateral ses ikke helt sjældent og er visse steder beskrevet med en hyppighed på 19-37% [10, 12, 13]. Udvikling af bilateral ECF sker hos 80-90% inden for de første 18 måneder efter konstatering af unilateral ECF [14]. Atypiske årsager til ECF er endokrine lidelser (hypogonadisme og hypotyroidisme), metaboliske forstyrrelser (renal osteodystrofi og osteomalaci) eller stråleterapi [3, 14]

DIAGNOSE

Mistanken om ECF skal opstå, når en ung henvender sig med belastningsrelaterede smerter fra hofte, lyske, lår eller knæ. Isolerede knæsymptomer ses hos 15% [15]. Et vigtigt klinisk tegn på ECF er haltende gang, hvor foden kan være mere udadroteret i den afficerede side end i den raske side, samt hæmmet fysisk aktivitet. Ved den kliniske undersøgelse er hofterotationen typisk påvirket. Karakteristisk ses der nedsat indadrotation, fleksion og abduktion.

I svære afglidningstilfælde er der benlængdeforskel [16, 17]. Dette bør udløse røntgenundersøgelse og/eller henvisning til en ortopædkirurgisk afdeling. Ved positivt røntgensvar skal der henvises til en af de fire børneortopædkirurgiske afdelinger, som varetager denne højt specialiserede funktion (**Figur 1**) [18]. Diffuse symptomer fører måske til røntgenundersøgelse af knæet, inden diagnosen erkendes. Når diagnosen er stillet, anbefales vægtaflastning indtil operationen. Forsinket diagnose kan have negative konsekvenser for barnet i form af smerter, avaskulær nekrose (AVN) af caput, bevægeindskrænkning som følge af femoroacetabulær *impingement* (FAI), artrose og mere kompliceret operation [3-7].

Radiologi

ECF kan diagnosticeres radiologisk ved anterior-posterior(AP)-optagelse af bækken og hofte samt med patienten i frøstilling, den såkaldte Lauensteinprojektion. Lauensteinprojektionen er velegnet til diagnosticeringen, men er ikke standardlateraloptagelsen overlegen [19, 20]. På AP-optagelsen kan diagnosen stilles vha. Kleins linje (**Figur 2**A og **Figur 3**A) [14, 21], som dog ved den milde og moderate ECF har lav sensitivitet, hvorfor Lauensteinprojektionen eller lateraloptagelsen altid skal tages [19].

Sværhedsgraden kan bl.a. beskrives ved Southwickvinklen, som måles på Lauensteinprojektionen og inddeles i mild, moderat og svær. Udmåling af Southwickvinklen fremgår af Figur 2B. Under 30 grader kategoriseres som mild, 30-50 grader karakteriseres som

HOVEDBUDSKABER

- Diagnosticeringen af epiphysiolysis capitis femoris forsinkes fortsat, da symptomerne er svære at tolke. Smerterne kan være diffuse og er ofte lokaliseret til knæ eller lår.
- Sen diagnose øger risikoen for yderligere afglidning af caput femoris og caputnekrose.
- Der er enighed om, at både stabile og ustabile epifysiolyser skal behandles operativt.

moderat og over 50 grader karakteriseres som svær (Figur 3B). Klassifikationen af sværhedsgraden er af betydning, da mild og moderat ECF har en bedre langtidsprognose end svær ECF [6, 14, 19]. CT er ikke røntgenundersøgelse overlegen i diagnosticeringen [14], mens MR-skanning er mere sensitiv end røntgen og CT, men ikke bruges rutinemæssigt. MR-skanning kan desuden bruges til undersøgelse af vaskulariseringen af epifysen præoperativt og anbefales derfor af nogle som et vigtigt prognostisk værktøj [13, 22].

Klinik

Når diagnosen foreligger, kan ECF klassificeres klinisk. Den traditionelle kliniske klassifikation er baseret på symptomvarighed og opdeles i akut, kronisk og akut-i-kronisk [8, 14]. Akut ECF er defineret som en tilstand der er < 3 uger gammel med en pludselig afglidning. Kronisk ECF, som udgør ca. 85% af alle ECF, har varet > 3 uger og ofte måneder til år. Akut-i-kronisk tilstand beskrives som en tilstand hos den kroniske patient med efterfølgende udvikling af akutte symptomer.

En nyere klinisk anvendelig klassifikation kan beskrives jf. *Loder et al* [23], som inddeler ECF i stabile og ustabile (**Tabel 1**). Det er en funktionel klassifikation, som er baseret på smerterne ved vægtbæring uanset symptomvarigheden. Stabil ECF karakteriseres som en tilstand, hvor patienten er i stand til at vægtbære helt eller delvist. Risikoen for AVN er lille [24]. Ved den ustabile ECF kan patienten ikke vægtbære pga. smerter. Ustabile ECF er forbundet med en øget risiko for AVN [8, 25].

FORSINKELSE

Desværre erkendes ECF ofte sent, og diagnosetidspunktet er ikke blevet fremskyndet i det seneste årti [7]. I fire retrospektive artikler fandt man en gennemsnitlig forsinkelse på 94-184 dage fra første lægekontakt [4-7]. *Pihl et al* [4] så på, hvilke klager der blev indgivet til Patienterstatningen vedr. børn med ECF og fandt, at 67,5% skyldtes forsinket diagnose. Det er uvist, hvordan diagnoseforsinkelsen fordeler sig mellem skadestuelæge, praktiserende læge (PL) og ortopædkirurg, men det fremgår, at den korrekte diagnose oftest blev stillet af en ortopædkirurg. Forsinkelsen kan skyldes, at hovedsymptomerne ikke direkte var relateret til hofteleddet, og at der derfor ikke var lavet korrekt røntgenundersøgelse fra starten. Første lægekontakt er typisk hos en PL [6, 7].

DIFFERENTIALDIGNOSER

Især »vokseværk«, som er det hyppigste muskuloskeletale symptom fra bevægeapparatet hos børn, kan være en nærliggende diagnose. Tilstanden er benign og ses hos børn i alderen 3-12 år med en prævalens på 15-37%. Typiske symptomer er smerter fra underben eller lår og oftest bilateralt. Smerterne vil være døgnfluktuerende og værst sent på dagen eller om natten. Om morgenen er smerterne typisk væk, og der vil være symptomfrie perioder [26].

Tilstanden adskiller sig fra ECF ved ikke at give ledsmerter, samt ved at der er tids- og døgnvariation i symptomerne. Andre differentialdiagnoser er purulent artritis, coxitis simplex, Calvé-Legg-Perthes' sygdom, reumatisk lidelse, knogleinfektioner, traumefølger, overbelastningslidelser med præsentation i lysken/hoften og tumorer [16].

FIGUR 1

Forslag til udredningsalgoritme for epiphysiolysis capitis femoris.

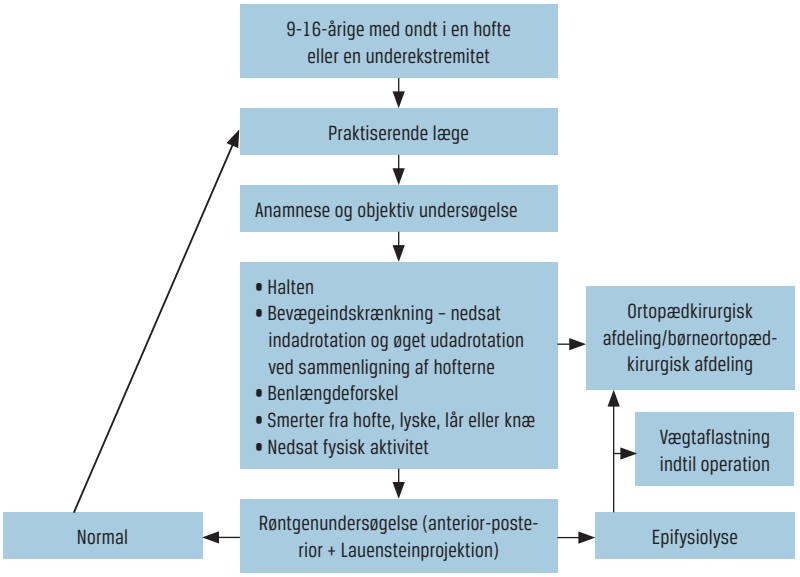

FIGUR 2

A. Mild højresidig epiphysiolysis capitis femoris (ECF) hos en 14-årig dreng. Figuren viser Kleins linje, som fremkommer ved at tegne en linje langs overkanten af collum femoris. Ved en normal hofte vil linjen krydse epifysen, mens den vil gå lateralt ved ECF. **B.** Mild højresidig ECF hos en 14-årig dreng. Southwickvinklen udregnes på Lauensteinprojektionen. Den udmåles som vinklen mellem linjen vinkelret på den anteriore og posteriore afgrænsning af epifysen og femurs længdeakse. Vinklen måles bilateralt og siderne trækkes fra hinanden.

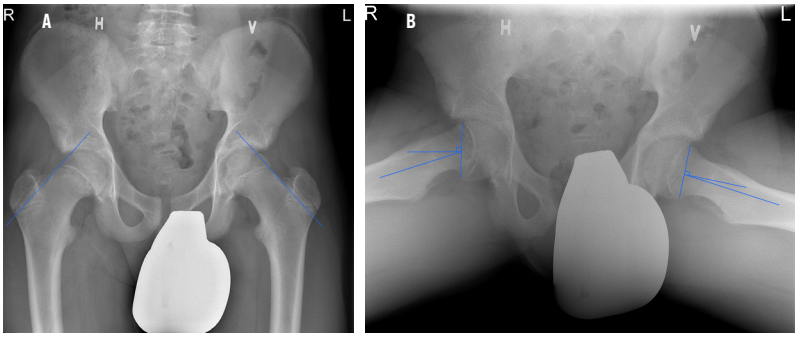

FIGUR 3

A. Tydelig positiv venstresidig Kleins linje hos en 11-årig pige. Højre side er normal.
B. En Southwickvinkel på 70°-10° = 60° og dermed svær venstresidig epiphysiolysis capitis femoris hos en 11-årig pige.

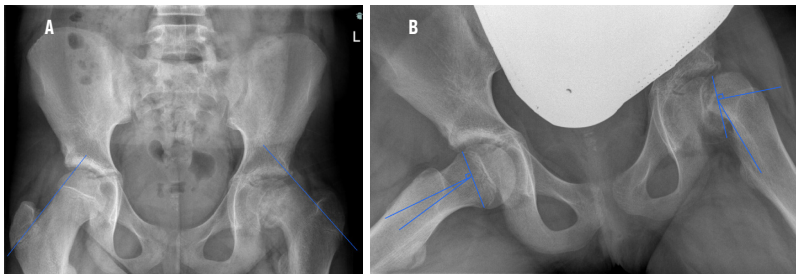

BEHANDLING

Evidensen, når det gælder den korrekte operative behandling, er sparsom [8, 9]. De fleste studier er retrospektive opgørelser, kasuistikker og ekspertbetragtninger. Trods mange nyere studier er evidensniveauet af de publicerede artikler ikke forbedret [9].

En minimalt invasiv procedure i form af in situ-fiksation med en skrue centralt placeret i to planer og subkondralt beliggende i caput, anses for at være en acceptabel behandling af den stabile, milde ECF. Hvis der anvendes metoder, som ikke standser væksten på milde, moderate og svære afglidninger, ses der remodellering under den fortsatte vækst, hvorved risikoen for FAI mindskes [27].

Den operative behandling af den svære, ustabile eller akutte ECF er debatteret og teknisk krævende [8, 28]. Fiksation efter åben eller lukket reponering er bl.a. en mulighed, men med risiko for AVN [8]. Den endelige behandling afhænger af bl.a. vækstpotentiale, sværhedsgraden og kirurgens præference samt erfaring. Det operative mål er ved reponering at reducere smerten, undgå yderligere afglidning, genskabe anatomien og undgå bevægeindskrænkning. Langtidsmålet er at undgå komplikationer som FAI og udvikling af sekundær artrose, der kunne føre til alloplastik [28]. Der findes forskellige operative korrigerende osteotomier (intrakapsulære og ekstrakapsulære). En intrakapsulær osteotomi er f.eks. Dunns osteotomi, som er beskrevet at have en risiko på 17-25% for AVN [13, 28]. Ved en nyere metode, modificeret Dunns osteotomi, forsøger man at reducere AVN-risikoen. Her lukseres hoften kirurgisk, mens blodkarrene til caput fridissekeres og bevares. Peroperativ monitorering af blodforsyningen til caput er foretaget med lovende resultater [25].

Hvorvidt komplikationsfrekvensen kan nedsættes ved nye operative teknikker, er det endnu for tidligt at vurdere. En anden strategi er primært at foretage in situ-fiksation uanset graden af afglidning og så i en senere seance korrigere fejlstillingen [28]. Ventetiden til operation, det postoperative regime og evt. fjernelse af implantatet er andre områder, hvor der ikke er konsensus, og hvor viden mangler [28]. Betydningen af profylaktisk fiksation i den raske, kontralaterale side er ligeledes uafklaret.

TABEL 1

Klassifikation af epiphysiolysis capitis femoris.

	Varighed	Fysisk evne
Symptom		
Akut	〈 3 uger	–
Kronisk	〉 3 uger	–
Akut-i-kronisk	〉 3 uger + pludselig forværring i symptomer	–
Loders klassifikation		
Stabil	–	I stand til at vægtbære
Ustabil	–	Ikke i stand til at vægtbære

KOMPLIKATIONER

Når diagnosen er stillet, er målet at forhindre yderligere afglidning af epifysen og komplikationer som AVN, kondrolyse, FAI, artrose og osteosyntesesvigt [8]. Især ved ustabile ECF er der risiko for, at der udvikles AVN og degenerative ledforandringer. AVN er en frygtet komplikation og den hyppigste årsag til alloplastik hos patienter med ustabil ECF. Alloplastik foretaget på baggrund af AVN sker typisk inden for ti år efter diagnosticeringen [24, 29]. Det estimeres, at 45% af patienterne med ECF vil have brug for total hoftealloplastik inden for 50 år [28]. Årsagen er ukendt, men er sandsynligvis multifaktoriel. Blodforsyningen til caput er sårbar, hvorfor læsion af karforsyningen er behæftet med risiko for senere AVN, hvilket er en risikofaktor ved reponering af ECF [30].

DISKUSSION

Tidlig diagnose ved ECF er afgørende for et godt behandlingsresultat: Afglidningen vil være mindre, så flere ECF kan behandles med in situ-fiksation, og risikoen for senfølger, herunder artrose bl.a. pga. FAI, mindskes. En større opmærksom på denne lidelse er derfor afgørende, og et barn med hofte-/lyske-, knæ- eller lårsmerter skal tidligt have foretaget røntgenundersøgelse af hoften. Patienter, hvis forløb fra symptomdebut til operation er over to måneder, har en forøget risiko for en moderat eller svær glidning [6]. Den optimale operative behandling, og om der skal foretages profylaktisk operation af den raske hofte, er ikke fuldt afklaret. Der er dog enighed om, at alle ECF skal opereres. Højt BMI er i litteraturen beskrevet som værende en risikofaktor for både unilateral og bilateral involvering [10, 11]. *Aversano et al* [11] fandt, at *num-*

ber needed to treat blandt børn med BMI for alderen > 95% percentilen var tre. Vi udfører ikke rutinemæssigt profylaktisk operation på Ortopædkirurgisk Afdeling, Odense Universitetshospital, da selv en profylaktisk fiksation kan være forbundet med komplikationer.

Kontralateral ECF opdages tidligere end førstegangs-ECF, og afglidningen er mindre på diagnosetidspunktet, hvilket tilskrives den information, patient og forældre har fået. Det taler for, at undervisning af højrisikopatienterne og deres pårørende har effekt [7]. Målrettet undervisning af de læger, som ser flertallet af patienterne ved første kontakt, dvs. især PL og skadestuelæger, vil utvivlsomt kunne nedsætte *doctor's delay*.

SUMMARY

Anders Elneff Graversen, Niels Wisbech Pedersen & Roland Knudsen:

Slipped capital femoral epiphysis is diagnosed too late

Ugeskr Læger 2017;179:V04170292

Slipped capital femoral epiphysis (SCFE) is a serious orthopaedic hip disease in the adolescent population. It has a prevalence of 10.8 per 100.000 children and usually occurs in children 9-16 years of age. Despite focus on delay of the diagnosis, no improvements have been made. An adolescent complaining of stress-related pain in the hip, groin, thigh or knee should be suspected of having SCFE, until an X-ray has excluded this diagnosis. Delayed diagnosis may have serious consequences in terms of further displacement of the femoral head and risk of increased avascular necrosis.

KORRESPONDANCE: *Anders Elneff Graversen*.
E-mail: anders.elneff.graversen@rsyd.dk

ANTAGET: 29. august 2017

PUBLICERET PÅ UGESKRIFTET.DK: 11. december 2017

INTERESSEKONFLIKTER: ingen. Forfatternes ICMJE-formularer er tilgængelige sammen med artiklen på Ugeskriftet.dk

LITTERATUR

1. Lehmann CL, Arons RR, Loder RT et al. The epidemiology of slipped capital femoral epiphysis: an update. J Pediatr Orthop 2006;26:286-90.
2. Witbreuk MM, van Royen BJ, van Kemenade FJ et al. Incidence and gender differences of slipped capital femoral epiphysis in the Netherlands from 1998-2010 combined with a review of the literature on the epidemiology of SCFE. J Child Orthop 2013;7:99-105.
3. Novais EN, Millis MB. Slipped capital femoral epiphysis: prevalence, pathogenesis, and natural history. Clin Orthop Relat Res 2012;470:3432-8.
4. Pihl M, Sonne-Holm S, Christoffersen JK et al. Doctor's delay in diagnosis of slipped capital femoral epiphysis. Dan Med J 2014;61(9):A4905.
5. Rahme D, Comley A, Foster B et al. Consequences of diagnostic delays in slipped capital femoral epiphysis. J Pediatr Orthop B 2006;15:93-7.
6. Hosseinzadeh P, Iwinski HJ, Salava J et al. Delay in the diagnosis of stable slipped capital femoral epiphysis. J Pediatr Orthop 2017;37:e19-e22.
7. Schur MD, Andras L, Broom AM et al. Continuing delay in the diagnosis of slipped capital femoral epiphysis. J Pediatr 2016;177:5.
8. Loder RT, Dietz FR. What is the best evidence for the treatment of slipped capital femoral epiphysis? J Pediatr Orthop 2012;32(suppl 2):S158-S165.
9. Moriarity A, Kennedy J, Baker J et al. Levels of evidence in the treatment of slipped capital femoral epiphysis: a systematic review. Orthop Rev (Pavia) 2016;8:6303.
10. Manoff EM, Banffy MB, Winell JJ. Relationship between body mass index and slipped capital femoral epiphysis. J Pediatr Orthop 2005;25:744-6.
11. Aversano MW, Moazzaz P, Scaduto AA et al. Association between body mass index-for-age and slipped capital femoral epiphysis: the long-term risk for subsequent slip in patients followed until physeal closure. J Child Orthop 2016;10:209-13.
12. Larson AN, Yu EM, Melton LJ 3rd et al. Incidence of slipped capital femoral epiphysis: a population-based study. J Pediatr Orthop B 2010;19:9-12.
13. Abu AS, Cunin V, Ilharreborde B et al. Severe slipped capital femoral epiphysis: a French multicenter study of 186 cases performed by the SoFOP. Orthop Traumatol Surg Res 2015;101:S275-9.
14. Loder RT, Skopelja EN. The epidemiology and demographics of slipped capital femoral epiphysis. ISRN Orthop 2011;2011:486512.
15. Matava MJ, Patton CM, Luhmann S et al. Knee pain as the initial symptom of slipped capital femoral epiphysis: an analysis of initial presentation and treatment. J Pediatr Orthop 1999;19:455-60.
16. Sneppen O, Bünger C, Hvid I et al. Ortopædisk kirurgi. 6. udgave. FADL's Forlag, 2006.
17. Hvid I. Børn med hoftesmerter. Ugeskr Læger 2013;175:V62779.
18. Specialevejledning for ortopædkirurgisk kirurgi. https://www.sst.dk/da/planlaegning/specialeplanlaegning/gaeldende-specialeplan/~/media/6035D38B061C4FECB79DB82BF117EEC1.ashx 2016 (18 jan 2017).
19. Pinkowsky GJ, Hennrikus WL. Klein line on the anteroposterior radiograph is not a sensitive diagnostic radiologic test for slipped capital femoral epiphysis. J Pediatr 2013;162:804-7.
20. Jerre R, Billing L, Hansson G et al. Bilaterality in slipped capital femoral epiphysis: importance of a reliable radiographic method. J Pediatr Orthop B 1996;5:80-4.
21. Klein A, Joplin RJ, Reidy JA et al. Slipped capital femoral epiphysis; early diagnosis and treatment facilitated by normal roentgenograms. J Bone Joint Surg Am 1952;34-A:233-9.
22. Edouard C, Raphael V, Hubert Dle P. Is the femoral head dead or alive before surgery of slipped capital femoral epiphysis? J Clin Orthop Trauma 2014;5:18-26.
23. Loder RT, Richards BS, Shapiro PS et al. Acute slipped capital femoral epiphysis: the importance of physeal stability. J Bone Joint Surg Am 1993;75:1134-40.
24. Loder RT. What is the cause of avascular necrosis in unstable slipped capital femoral epiphysis and what can be done to lower the rate? J Pediatr Orthop 2013;33(suppl 1):S88-S91.
25. Novais EN, Sink EL, Kestel LA et al. Is assessment of femoral head perfusion during modified Dunn for unstable slipped capital femoral epiphysis an accurate indicator of osteonecrosis? Clin Orthop Relat Res 2016;474:1837-44.
26. Uziel Y, Hashkes PJ. Growing pains in children. Pediatr Rheumatol Online J 2007;5:5.
27. Örtegren J, Björklund-Sand L, Engbom M et al. Continued growth of the femoral neck leads to improved remodeling after in situ fixation of slipped capital femoral epiphysis. J Pediatr Orthop 2. jun 2016 (e-pub ahead of print).
28. Johari AN, Pandey RA. Controversies in management of slipped capital femoral epiphysis. World J Orthop 2016;7:78-81.
29. Larson AN, McIntosh AL, Trousdale RT et al. Avascular necrosis most common indication for hip arthroplasty in patients with slipped capital femoral epiphysis. J Pediatr Orthop 2010;30:767-73.
30. Maeda S, Kita A, Funayama K et al. Vascular supply to slipped capital femoral epiphysis. J Pediatr Orthop 2001;21:664-7.