Tolv kg tung ovarietumor hos en teenagepige

Marie Mydtskov[1] & Nanne Mydtskov[2]

KASUISTIK

1) Tommerup Lægehus
2) Medicinsk og Geriatrisk Afdeling, Frederiksberg Hospital

Ugeskr Læger 2017;179:V07170565

I almen praksis varetager man mange undersøgelser af børn, bl.a. de syv vederlagsfrie forebyggende helbredsundersøgelser af børn under den undervisningspligtige alder [1]. I teenagealderen henvender pigerne sig af forskellige årsager, men en sjælden årsag er et voksende maveomfang med en negativ graviditetstest. Et øget abdominalomfang hos voksne kvinder bør henlede opmærksomheden på en ovarietumor, men hos børn og unge er ovarietumorer forholdsvis sjældne [2, 3]. Hos børn og unge ses tilstanden hyppigst i førpuberteten og karakteriseres ved diffuse symptomer som abdominalt ubehag og voksende maveomfang [2]. Ovarietumorerne varierer fra nonneoplastiske til aggressive maligne tumorer, men i denne aldersgruppe forekommer de ofte som nonneoplastiske, benigne, funktionelle cyster [2].

Litteraturen om ovarietumorer hos børn er sparsom, hvorfor vi finder det relevant med denne kasuistik om en godartet ovariecyste hos en 14-årig teenager.

SYGEHISTORIE

En 14-årig tidligere rask pige oplevede gennem et år et voksende maveomfang med en hastig progression over den seneste måned, hvor hun havde haft en vægtøgning på 2 kg. Hun var ikke generet af forstoppelse eller mavesmerter, og en urinundersøgelse afkræftede graviditet. Hun blev akut indlagt på et lokalt regionalt pædiatrisk hospital, og ved en ultralydskanning påviste man en tyndvægget, cystisk proces tæt ved højre ovarie og en let højresidig hydronefrose. Paraklinisk undersøgelse inkl. bestemmelse af tumormarkør var normal. Opfølgning med MR-skanning viste en stor cyste (**Figur 1**), der udgik fra højre ovarie, og man foretog resektion af højre ovarie med cyste samt resektion af den højresidige salpinx. Cysten blev postoperativt beskrevet som værende 40 cm i diameter og 11,8 kg tung, og patologisvar viste et serøst cystadenom, en benign neoplasi, der udgik fra ovariet. Ved den efterfølgende børneonkologiske ambulante opfølgning blev det bestemt, at patienten skulle følges med årlige kontroller med ultralydskanning over de næste fem år.

FIGUR 1

A. Tværsnit af abdomen hvor cysten udgør størstedelen. B. Longitudinelt snit, hvor cysten presser på de øvrige organer.

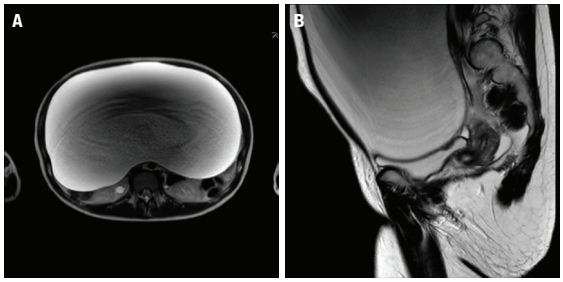

DISKUSSION

Ovarietumorer i børnealderen er en relativt sjælden tilstand med mange ætiologier, og størstedelen af ovarietumorerne er godartede funktionelle cyster. Ca. 15% af disse består af epiteliale tumorer. Differentialdiagnoser i denne aldersgruppe er cyster, ovarietorsioner, benigne og maligne tumorer, leukæmi, der involverer æggestokkene, lymfomer og metastaser [2]. Den hyppigst forekommende type af epiteliale tumorer er det benigne cystadenom, og her er alderen på diagnosticeringstidspunktet hos børn ca. 14 år. Cysteadenomer debuterer med en stor variation af kliniske symptomer som f.eks. øget abdominalomfang, mavesmerter, opkastninger, forstoppelse samt ovarietorsion og -bristning. Der er også et potentiale for evt. recidiv, og det er ikke usædvanligt, at der er forekomst på begge ovarier. Dog har det ikke potentiale for malignitetsudvikling [3]; ofte oplever patienterne blot et hurtigtvoksende abdominalomfang og uspecifikke mavegener. Dette forholdsvis vage symptombillede giver en øget risiko for, at man som sundhedsperson fejltolker det som overvægt. Formålet med denne kasuistik er derfor at sætte fokus på diagnosen og på trods af tilstandens sjældenhed opfordre til at overveje den hos unge piger med uspecifikke mavegener, voksende abdominalomfang og negativ graviditetstest.

SUMMARY

Marie Mydtskov & Nanne Mydtskov:
A 12-kg benign ovarian tumour in a teenage girl
Ugeskr Læger 2017;179:V07170565

This is case report of a 14-year-old girl with severe abdominal swelling over a period of 12 months. The patient was admitted to the local children's hospital, and an ultrasound scan was performed. The scan showed a tumour in the right ovary. Further investigation with MRI confirmed

the tumour as cystic, and resection and pathological examination revealed a 12-kg benign cystadenoma of the right ovary.

KORRESPONDANCE: *Marie Mydtskov.* E-mail: mydtskov@dadlnet.dk

ANTAGET: 22. august 2017

PUBLICERET PÅ UGESKRIFTET.DK: 20.november 2017

INTERESSEKONFLIKTER: Forfatternes ICMJE-formularer er tilgængelige sammen med artiklen på Ugeskriftet.dk

TAKSIGELSE: *Johnny M.B. Jensen*, Radiologisk Afdeling, Odense Universitetshospital, Svendborg, takkes for MR-skanningsbilleder.

LITTERATUR

1. Sundhedsloven, lovbekendtgørelse nr. 913 af 13/07/2010, § 63.
2. Cevik M, Guldur ME. An extra-large ovarian mucinous cystadenoma in a premenarchal girl and a review of the literature. J Pediatr Adolesc Gynecol 2013;26:22-6.
3. Morowitz M, Huff D, von Almen D. Epithelial ovarian tumors in children: a retrospective analysis. J Ped Surg 2003;38:331-5.