Shewanella algae-bakteriæmi efter ferie i Thailand

Anja Sofie Petersen[1], Frederik Federspiel[1], Arnold Dungu[2] & Christian Søborg[3]

KASUISTIK

1) Medicinsk Afdeling, Herlev Hospital
2) Klinisk Mikrobiologisk Afdeling, Herlev Hospital
3) Infektionsmedicinsk Afdeling, Herlev Hospital

Ugeskr Læger 2018;180:V08170603

Erysipelas er en hyppig overfladisk hudinfektion, der som oftest ses hos ældre patienter. Patienter med en svækkelse i hudbarrieren heriblandt lymfødem er særligt disponerede. Infektionen er genkendelig med et skarpt afgrænset, rødt udslæt.

SYGEHISTORIE

En 56-årig mand blev henvist til medicinsk modtagelse til vurdering for dyb venetrombose. Han havde levercirrose på alkoholisk baggrund og var tidligere blevet transjugulær intrahepatisk portosystemisk shunt-opereret. Han var nu afholdende og blev vurderet til at have en Child-Pugh-score på B.

Han havde været på ferie i Thailand, hvor han boede på et hotel af høj standard, foretog sig almindelige turistaktiviteter og var i havvand flere gange. I den første uge havde han skrabet venstre ben, og efter få dage tilkom der et rødligt udslæt. Han blev behandlet i Thailand med ukendt peroralt antibiotika med begrænset effekt. Da han kom hjem til Danmark, voksede udslættet kraftigt.

Objektivt fandtes han at være upåvirket, subfebril og havde fine vitalparametre. På venstre ben sås et velafgrænset rødt udslæt fra fodniveau til midt på låret. Området var varmt og palpationsømt. Der var deklive ødemer bilateralt dog med 2 cm øget omfang af venstre crus. På tæerne sås multiple indgangsporte samt små afgrænsede blodudtrædninger. Posteriort på crus fandtes et ulcus uden pus.

FIGUR 1

Kliniske sygdomsmanifestationer af *Shewanella algae* [3].

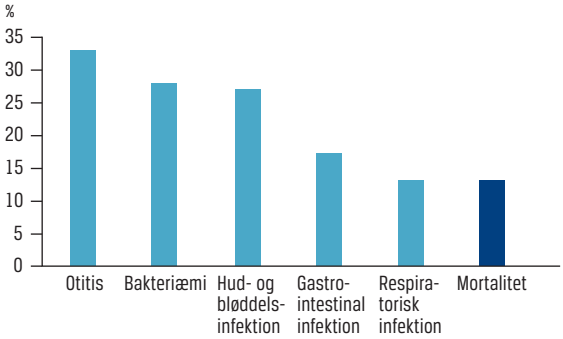

Paraklinisk fandtes et forhøjet C-reaktivt protein (CRP)-niveau (138 mg/l), men normalt leukocytniveau ($5{,}5 \times 10^9$/l). Man havde mistanke om disseminеret intravaskulær koagulation pga. let anæmi, forhøjet D-dimer, spontan International normaliseret ratio på 1,4 og trombocytopeni på 56×10^9/l, men hans normalværdier var ikke kendt. En udvidet koagulationspakke viste lavt antitrombinniveau, forhøjet fibrinogenniveau og forlænget aktiveret partiel tromboplastintid. Der var ingen tegn til organdysfunkion. Patientens koagulationsparametre stabiliserede sig under behandling, om end med persisterende trombocytopeni formentlig pga. levercirrose. Han blev sat i empirisk behandling med intravenøst (i.v.) givet penicillin og clindamycin pga. risikoen for infektion med *Staphylococcus aureus*. Han blev tilset af en ortopædkirurg, som udelukkede kirurgisk interventionskrævende tilstand. Dagen efter forelå der positiv bloddyrkning med *Shewanella putrefaciens* i fire ud af fire kolber. Antibiotikaen blev skiftet til meropenem og ciprofloxacin. Resistensbestemmelsen viste fuld følsomhed for meropenem.

Transøsofageal ekkokardiografisk undersøgelse blev udført, og der var ingen tegn til endokarditis. Han blev udskrevet efter seks dages intravenøs behandling og fortsatte den antibiotiske behandling i yderligere fem dage med ciprofloxacin peroralt. Under indlæggelsen svandt hævelsen og rødmen betydeligt, og CRP-niveauet faldt til 44 mg/l.

Det mikrobiologiske slutsvar på bloddyrkningerne viste, at det drejede sig om *Shewanella algae*.

DISKUSSION

S. algae er en gramnegativ stav, der relativt sjældent fører til infektioner hos mennesker [1]. Den væsentligste kilde til *Shewanella*-infektion er varmt badevand [1, 2]. Kronisk syge personer, inklusive immunkompromitterede patienter, er særligt disponerede [1], hvorfor *Shewanella*-infektion minder om andre infektioner, som er forårsaget af varmtvandsbakterier såsom *Vibrio* og *Aeromonas*.

De første beskrevne danske tilfælde af human *Shewanella*-infektion forekom i den varme danske sommer i 1994, hvor patienterne havde badet i dansk havvand [4, 5]. Vores litteratursøgning på PubMed viste ingen tilfælde af importeret sygdom, og dette er således tilsy-

Der ses et klart afgrænset rødt udslæt fra fodniveau til midt på låret med deklive ødemer bilateralt, dog med 2 cm øget omfang af venstre crus sammenlignet med højre. På tæerne ses multiple indgangsporte og små afgrænsede blodudtrædninger. Posteriort på crus var der et ulcus på ca. 0,5 × 0,5 cm. Såret var med granulationsvæv og uden pus.

neladende det første rapporterede tilfælde af importeret *Shewanella*-infektion i Danmark.

Årsagen til ændringen i det mikrobiologiske slutsvar til *S. algae* var, at den endelige identifikation beroede på en massespektrometrisk identifikation (MALDI-TOF) suppleret med det typiske mukoide koloniudseende. Det foreløbige svar blev sendt ud inden det fænotypiske supplement.

KONKLUSION

Vi har beskrevet det tilsyneladende første rapporterede tilfælde af importeret *Shewanella*-infektion i Danmark. Sygehistorien var karakteristisk for sygdommen i form af bakteriæmi med *S. algae* med erysipelas som primært fokus (Figur 1). Bensåret har formentligt fungeret som indgangsport, hvorefter eksponering for varmt havvand har dannet grundlaget for infektionen. Patienten blev behandlet med meropenem og ciprofloxacin med god effekt. Den empiriske behandling af erysipelas er penicillin, som denne gramnegative bakterie ikke er følsom overfor. Vi vil med denne sygehistorie derfor fremhæve vigtigheden af en grundig eksponeringshistorik, sikring af bloddyrkning og evt. sårpodning før påbegyndelse af antibiotisk behandling og overvejelse af muligheden for erysipelas forårsaget af gramnegative bakterier – specielt hos patienter, som kort tid forinden har været på rejse og har svær komorbiditet og/eller immunsuppression.

SUMMARY

Anja Sofie Petersen, Frederik Federspiel, Arnold Dungu & Christian Søborg:

Shewanella algae bacteriaemia after a vacation in Thailand

Ugeskr Læger 2018;180:V08170603

This is a case report of a 56-year-old man, who presented with a very rare cause of erysipelas and bacteraemia caused by the Gram-negative bacillus Shewanella algae. To our knowledge, this is the first reported case of imported Shewanella-infection in Denmark. The patient, who had a history of liver cirrhosis, returned home from a one-month vacation in Thailand. All four blood cultures were positive for S. algae. The patient was treated successfully with IV meropenem and oral ciprofloxacin. S. algae can cause severe local and systemic infection and is not sensitive to standard treatment with penicillin.

KORRESPONDANCE: *Anja Sofie Petersen.*
E-mail: anjaspetersen@gmail.com

ANTAGET: 9. februar 2018

PUBLICERET PÅ UGESKRIFTET.DK: 9. april 2018

INTERESSEKONFLIKTER: ingen. Forfatternes ICMJE-formularer er tilgængelige sammen med artiklen på Ugeskriftet.dk

LITTERATUR

1. Janda JM, Abbott SL. The genus Shewanella: from the briny depths below to human pathogen. Crit Rev Microbiol 2014;40:293-312.
2. Holt HM, Gahrn-Hansen B, Bruun B. Shewanella algae and Shewanella putrefaciens: clinical and microbiological characteristics. Clin Microbiol Infect 2005;11:347-52.
3. Vignier N, Barreau M, Olive C et al. Human infection with Shewanella putrefaciens and S. algae: report of 16 cases in Martinique and review of the literature. Am J Trop Med Hyg 2013;89:151-6.
4. Holt HM, Søgaard P, Gahrn-Hansen B. Ear infections with Shewanella alga: a bacteriologic, clinical and epidemiologic study of 67 cases. Clin Microbiol Infect 1997;3:329-34.
5. Domínguez H, Vogel BF, Gram L et al. Shewanella alga bacteremia in two patients with lower leg ulcers. Clin Infect Dis 1996;22:1036-9.