Peroral kolangioskopi

Linn Iren Risanger[1], Finn Møller Pedersen[2] & Stig Borbjerg Laursen[2]

KLINISK PRAKSIS

STATUSARTIKEL

1) Det Sundhedsvidenskabelige Fakultet, Syddansk Universitet
2) Afdeling for Medicinske Mavetarmsygdomme, Odense Universitetshospital

Ugeskr Læger 2017;179:V02170158

Galdesten er den hyppigste galdevejssygdom i Danmark med en prævalens på 19% i den voksne befolkning [1]. Hos op mod 10% af disse patienter udvikles der sten i de dybe galdegange, hvilket oftest er behandlingskrævende på grund af risiko for udvikling af kolangitis og pankreatitis [2]. Herudover diagnosticeres årligt skønsmæssigt 750 danskere med benigne galdevejsstenoser, der ofte er udviklet på grund af kronisk pankreatitis, følger efter kirurgisk intervention, primær skleroserende kolangitis (PSC) eller inflammation sekundært til choledochussten. Maligne årsager til galdevejsstenose er kolangiokarcinomer med en incidens på ca. 1:100.000 [3] og stenoser sekundært til andre galdegangsnære tumorer herunder metastaser. Hovedparten af patienterne har tegn på biliær obstruktion med gulsot og forhøjede lever-galde-enzymer. Optimal billeddiagnostik og mulighed for udhentning af histologisk materiale er ofte afgørende for at diagnosticere den tilgrundliggende sygdom og sikre korrekt behandling.

Den initiale billeddiagnostik ved mistanke om galdevejssygdom er ofte baseret på transabdominal ultralydskanning og MR-kolangiopankreatikografi.

Endoskopisk retrograd kolangiopankreatikografi (ERCP) bruges i dag næsten udelukkende til terapeutiske formål i form af stenekstraktion og indføring af aflastende stent i galdevejene, men muliggør samtidig udhentning af materiale til histologisk undersøgelse. ERCP har en høj succesrate ved fjernelse af choledochussten, men op mod 10% af patienterne med choledochussten kan være svære at få »stenfrie« [4, 5]. En anden udfordring er diagnostik af maligne galdevejsstenoser, hvor selv en kombination af børste- og tangbiopsier kun er forbundet med en beskeden sensitivitet (59%) [6].

Det første perorale kolangioskop blev lanceret allerede i 1975 [7, 8]. De første kolangioskoper havde flere svagheder, herunder dårlig billedkvalitet, høje reparationsomkostninger, indskrænket bevægelighed og behov for to endoskopører til udførelse af proceduren [9, 10]. Tekniske udfordringer og lav omkostningseffektivitet førte således til, at brugen af kolangioskopet i første omgang aldrig blev særlig udbredt [11, 12].

I dag anvendes der tre teknikker til peroral kolangioskopi: 1) *dual-operator*-mor-barn-kolangioskopi, 2) *single-operator*-mor-barn-kolangioskopi og 3) direkte kolangioskopi med tynde endoskoper. I dag er *single-operator*-kolangioskopi langt det mest udbredte system i Skandinavien, hvor især Spyglass-kolangioskopet udviklet af Boston Scientific Corp i 2006 har vundet indpas [5, 13]. Ved Spyglass-systemet nedføres kolangioskopet gennem duodenoskopets arbejdskanal og fastgøres herefter på duodenoskopet, således at systemet kan styres af en enkelt endoskopør (**Figur 1**). Spyglass-kolangioskopet kan bevæges i begge planer som et almindeligt endoskop, og en arbejdskanal giver mulighed for fremføring af udstyr til stenknusning og biopsitagning [11, 14]. I 2015 blev systemet forbedret med implementering af digital billeddannelse og en sugekanal [15].

Formålet med denne artikel er at beskrive indikationer, komplikationer og effekt af behandling med peroral kolangioskopi. Da Spyglass-kolangioskopet er det mest udbredte i Skandinavien fokuseres der i artiklen på dette system.

INDIKATIONER

En af hovedindikationerne for kolangioskopi er fjernelse af sten i de dybe galdeveje med elektrohydraulisk (EHL) litotripsi eller laserlitotripsi. Foreløbig anbefales proceduren til knusning af sten, der ikke kan fjernes ved almindelig ERCP, herunder store sten (> 15 mm (**Figur 2**)) eller vanskeligt lokaliserede sten [5, 13, 16]. En anden hovedindikation er udredning af galdevejsstenoser af ukendt ætiologi [5, 16]. Sjældnere indikationer er evaluering af forandringer i galdegangene hos patienter med PSC eller efter levertransplantation, diagnostik af cancer pancreatis, stenknusning i ductus pancreaticus, udredning af hæmobili og selektiv intrahepatisk galdegangskanylering [7, 13, 16].

HOVEDBUDSKABER

- Kolangioskopi muliggør direkte inspektion af galdevejene, synsvejledt udhentning af biopsimateriale fra galdevejene og litotripsi af galdesten.
- Spyglass-kolangioskopi synes at være effektiv til behandling af traditionelt behandlingsrefraktære sten i galdevejene og diagnostisk afklaring af strikturer af uklar ætiologi i galdevejene.
- Patienter med galdevejssten, der ikke kan behandles sufficient med almindelig endoskopisk retrograd kolangiopankreatikografi (ERCP), og patienter med galdevejsstenoser af ukendt ætiologi bør man overveje at henvise til et højt specialiseret ERCP-center med rutine i kolangioskopi.

EFFEKT VED BEHANDLING AF GALDESTEN

Succesraten ved brug af førstegenerations-Spyglass-kolangioskop til fjernelse af galdegangssten er 71-100% [5, 10, 14, 17-19]. Denne succesrate defineres oftest som muligheden for at visualisere en eller flere sten og udføre vellykket stenknusning og ekstraktion af disse. *Kurihara et al* beskrev effekten af Spyglass-vejledt litotripsi i et prospektiv multicenterstudie med 31 patienter, der havde galdegangssten, og syv patienter, der havde sten i ductus pancreaticus; alle var refraktære for konventionel behandling.

I studiet fandt man en succesrate på 94% for visualisering af galdevejskonkrementerne og 74% for vellykket stenfjernelse med EHL- eller laserlitotripsi [10]. *Laleman et al* [4] fandt tilsvarende i et prospektivt studie med 39 patienter, der havde konventionel behandlingsrefraktære galdegangssten, en succesrate ved Spyglass-vejledt litotripsi på 82%. En samlet analyse af otte prospektive og retrospektive studier (n = 244) viste en overordnet succesrate på 88% [4].

EFFEKT VED DIAGNOSTIK AF GALDEVEJSSTENOSER

I et prospektivt studie med 45 patienter, der havde galdegangstrikturer af ukendt ætiologi, fandt man, at Spyglass-vejledt biopsi var forbundet med en sensitivitet, specificitet og overordnet nøjagtighed for diagnosticering af malignitet på hhv. 86%, 100% og 96%. Ved visuel vurdering var både sensitiviteten, specificiteten og nøjagtigheden for prædiktion af malignitet 83% [4]. Forfatterne bag studiet sammenlignede deres data med data fra 12 tidligere publicerede studier. På baggrund af 646 patientforløb med galdegangstrikturer af ukendt ætiologi fandt man en gennemsnitlig sensitivitet, specificitet og nøjagtighed på hhv. 72%, 100% og 84% for Spyglass-vejledt biopsi og hhv. 91%, 91% og 91% for visuel diagnose [4]. I et systematisk review af ti studier (n = 456) undersøgte man den diagnostiske brugbarhed af Spyglass-vejledt biopsi og fandt en samlet sensitivitet på 60% og specificitet på 98% ved diagnosticering af maligne galdevejsstenoser [20]. I fire af de inkluderede studier undersøgte man kun patientforløb, hvor der forelå inkonklusive resultater fra ERCP-vejledt børstebiopsi eller intraduktale tangbiopsier. Den samlede sensitivitet og specificitet blandt denne patientgruppe var hhv. 75% og 93%.

KOMPLIKATIONER

I en systematisk undersøgelse og metaanalyse af 49 studier (n = 2.059) af peroral kolangiografi fandt man en overordnet komplikationsrate på 7%. Komplikationerne omfattede kolangitis (4%), pankreatitis (2%), perforation (1%) og andre komplikationer (3%). Den estimerede rate af alvorlige komplikationer var 1% [21]. I denne metaanalyse inkluderede man dog også andre former for peroral kolangioskopi end Spyglass-kolangioskopi. I et svensk nationalt registerstudie undersøgte man komplikationsraten ved ERCP med Spyglass-kolangioskopi (n = 408) mod ERCP alene (n =

FIGUR 1

A. Spyglass-kolangioskopet fæstet til et standard-endoskopisk retrograd kolangiopankreatikografi-duodenoskop. **B.** Arbejdskanalen giver bl.a. mulighed for biopsitagning og fremføring af elektrohydraulisk probe /laserprobe. **C.** Kolangioskopet er udstyret med en kombineret arbejds- og sugekanal, to skyllekanaler, to LED-pærer og en digital sensor.

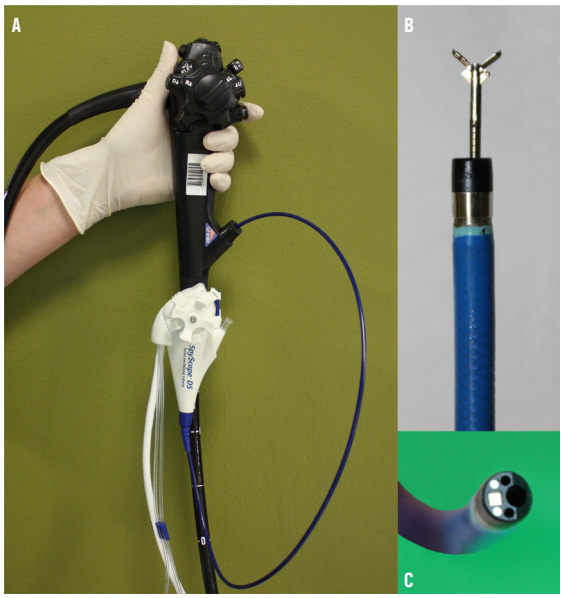

FIGUR 2

A. Tre konkrementer i ductus choledochus målende henholdsvis 6 × 18 mm, 17 × 20 mm og 16 × 18 mm hos en 70-årig kvinde. **B.** Som følge af utilstrækkelig effekt ved stenknusning med kurv, blev der foretaget kolangioskopi, hvor man genfandt de resterende sten. **C.** Stenene blev fragmenteret med elektrohydraulisk probe, og fragmenterne blev fjernet med ekstraktionsballon, hvorefter ductus choledochus var stenfri.

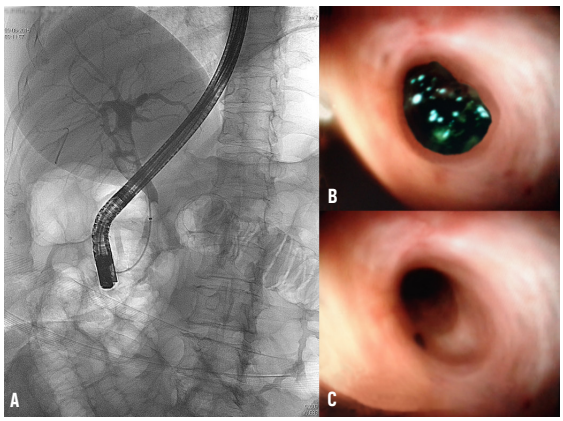

35.944). Efter justering med regressionsanalyse fandt man, at anvendelse af Spyglass-kolangioskopi var associeret med en signifikant øget komplikationsrate både peroperativt (oddsratio (OR): 2,25) og postoperativt (OR: 1,35) [13]. Endvidere fandt man en lavere postoperativ komplikationsrate i perioden 2009-2012 end i perioden 2007-2009 (16% vs. 25%; p = 0,017), hvilket kunne indikere aftagende komplikationsrate i takt med stigende erfaring [13].

FØRSTEGENERATIONS- VERSUS ANDENGENERATIONS-SPYGLASS-KOLANGIOSKOP

Førstegenerations-Spyglass-kolangioskop var baseret på fiberoptisk billedkvalitet. Det er endnu kun i få studier, at man har undersøgt effekten af det digitale andengenerations-Spyglass-kolangioskop. I et retrospektivt multicenterstudie undersøgte man udkommet, der var forbundet med diagnostik af galdegangstenoser af ukendt ætiologi (n = 44) og behandling af svære sten i galde- og pancreasgang (n = 36) [22]. Man fandt, at andengenerations-Spyglass-vejledt biopsi af galdegangsstenoser af ukendt ætiologi havde en sensitivitet på 85% og en specificitet på 100% for diagnostik af malignitet. Visuel inspektion for endoskopiske tegn på malignitet (dilateret og kroget kartegning, atypisk epiteloverflade) havde ligeledes en høj prædiktiv værdi for diagnostik af malignitet med en sensitivitet på 90% og en specificitet på 96%. Blandt patienter med svære sten i galdevejene og pancreasgangen, hvoraf det hos 74% tidligere ikke var lykkedes med stenfjernelse ved konventionel ERCP, opnåede man vellykket stenfjernelse i én session hos 86%. I studiet fik to patienter efterfølgende akut kolangitis, og én fik postprocedurepankreatitis, hvilket svarer til en samlet komplikationsrate på 3% [22].

DISKUSSION

Nøjagtig billeddiagnostik og præcis bioptering er afgørende for diagnostik af patienter med galdevejsstrikturer af uklar ætiologi. Tilsvarende er effektive behandlingsformer nødvendige i patientforløb med sten, der er beliggende i de dybe galdeveje og ikke kan fjernes ved konventionelle metoder. Vurderet ud fra litteraturen med over 2.000 publicerede beskrivelser af patientforløb synes peroral kolangioskopi at kunne spille en afgørende rolle i behandlingen af begge patientgrupper. Således tyder analyser af ca. 250 patientforløb med svære sten i galdevejene (størstedelen dokumenteret behandlingsrefraktære ved konventionel terapi), at 87% kan gøres stenfrie med Spyglass-systemet, og hos størstedelen (69-79%) kan dette opnås i én seance [4]. For førstegenerations-Spyglass-kolangioskop med fiberoptik er sensitiviteten for histologisk diagnostik af maligne strikturer 60-72% [4, 20], og for andengeneration er den formentlig omkring 85% [22]; hvilket synes at være klart højere, end hvad man kan opnå ved konventionel ERCP med børstebiopsi (45%) samt kombineret børste- og tangbiopsi (59%) [6]. Gevinsten underbygges af, at der hos 75% af patienter med maligne stenoser, hvor der foreligger inkonklusive ERCP-vejledte biopsier, kan opnås en korrekt histologisk diagnose ved supplerende kolangioskopi med biopsi [20]. Herudover er det i flere studier fundet, at sensitiviteten ved visuel inspektion med Spyglass-kolangioskopet er omkring 90%, omend denne metode har en lidt højere risiko for en falsk positiv diagnose på grund af en specificitet på omkring 91% [4].

Sikkerhedsprofilen ved Spyglass-kolangioskopi er acceptabel, men risikoen for komplikationer er nok højere end ved almindelig ERCP [13] bl.a. som følge af en højere risiko for udvikling af efterfølgende kolangitis [23] og generelt formentlig som følge af længere proceduretid. En anden medvirkende årsag er givetvis, at patienter, der får udført kolangioskopi, udgør en selekteret højrisikogruppe. Proceduren bør derfor kun udføres af erfarne endoskopører i centre med højtspecialiseret ERCP-funktion.

Dual-operator-mor-barn-kolangioskopi og direkte peroral kolangioskopi er alternative metoder til udredning og behandling af sygdom i galdevejene. Sammenlignet med Spyglass-kolangioskopi hæmmes *dual-operator*-mor-barn-kolangioskopi af behovet for to endoskopører og et højt omkostningsniveau. Direkte peroral kolangioskopi begrænses af vanskelig intubation af galdevejene og manglende mulighed for adgang til de intrahepatiske galdeveje [24]. Som følge af mistanke om øget risiko for alvorlige bivirkninger (luftembolier, perforationer og kolangitis) har European Society of Gastrointestinal Endoscopy sået tvivl om sikkerheden ved proceduren [25].

Sammenfattende bør man i patientforløb med stenoser af uklar ætiologi i galdevejene eller patientforløb med galdevejssten, der ikke kan fjernes med konventionel ERCP, overveje henvisning til et center med rutine i kolangioskopi. Der er behov for yderligere studier til afklaring af, om kolangioskopi bør være en rutineundersøgelse for visse patientgrupper.

SUMMARY

Linn Iren Risanger, Finn Møller Pedersen & Stig Borbjerg Laursen:
Peroral cholangioscopy
Ugeskr Læger 2017;179:V02170158

Peroral cholangioscopy has been used since the 1970'es and provides direct visualization of the biliary tree, possibility of electrohydraulic or laser lithotripsy and visually guided biopsies. This paper presents an overview of the existing literature focusing on the Spyglass single-operator cholangioscopy system. Several studies indicate that cholangioscopy can improve therapy of difficult accessible

biliary stones and histological diagnosis in patients with indeterminate bile duct stenoses.

KORRESPONDANCE: *Stig Borbjerg Laursen*. E-mail: stig.laursen@rsyd.dk
ANTAGET: 3. august 2017
PUBLICERET PÅ UGESKRIFTET.DK: 16. oktober 2017
INTERESSEKONFLIKTER: ingen. Forfatternes ICMJE-formularer er tilgængelige sammen med artiklen på Ugeskriftet.dk

LITTERATUR

1. Rasmussen MSS, Bisgard T. Begrænset evidens for bedste behandling af ukompliceret galdestenssygdom. Ugeskr Læger 2016;178:V08150693.
2. Ainsworth AP. Galdesten – ved vi det hele? Ugeskr Læger 2006;169: 596-8.
3. Jepsen P, Vilstrup H, Tarone RE et al. Incidence rates of intra- and extrahepatic cholangiocarcinomas in Denmark from 1978 through 2002. J Natl Cancer Inst 2007;99:895-7.
4. Laleman W, Verraes K, van Steenbergen W et al. Usefulness of the single-operator cholangioscopy system Spyglass in biliary disease: a single-center prospective cohort study and aggregated review. Surg Endosc 2017;31:2223-32.
5. Williamson JB, Draganov PV. The usefulness of Spyglass choledochoscopy in the diagnosis and treatment of biliary disorders. Curr Gastroenterol Rep 2012;14:534-41.
6. Navaneethan U, Njei B, Lourdusamy V et al. Comparative effectiveness of biliary brush cytology and intraductal biopsy for detection of malignant biliary strictures: a systematic review and meta-analysis. Gastrointest Endosc 2015;81:168-76.
7. Parsi MA. Peroral cholangioscopy in the new millennium. World J Gastroenterol 2011;17:1-6.
8. Kahaleh M. Spyglass direct visualization system. Clin Endosc 2012;45:316-8.
9. Judah JR, Draganov PV. Intraductal biliary and pancreatic endoscopy: an expanding scope of possibility. World J Gastroenterol 2008;14:3129-36.
10. Kurihara T, Yasuda I, Isayama H et al. Diagnostic and therapeutic single-operator cholangiopancreatoscopy in biliopancreatic diseases: prospective multicenter study in Japan. World J Gastroenterol 2016;22:1891-901.
11. Chen YK, Pleskow DK. Spyglass single-operator peroral cholangiopancreatoscopy system for the diagnosis and therapy of bile-duct disorders: a clinical feasibility study (with video). Gastrointest Endosc 2007;65:832-41.
12. Sethi A, Chen YK, Austin GL et al. ERCP with cholangiopancreatoscopy may be associated with higher rates of complications than ERCP alone: a single-center experience. Gastrointest Endosc 2011;73:251-6.
13. Lubbe J, Arnelo U, Lundell L et al. ERCP-guided cholangioscopy using a single-use system: nationwide register-based study of its use in clinical practice. Endoscopy 2015;47:802-7.
14. Tieu AH, Kumbhari V, Jakhete N et al. Diagnostic and therapeutic utility of Spyglass peroral cholangioscopy in intraductal biliary disease: single-center, retrospective, cohort study. Dig Endosc 2015;27:479-85.
15. Parsi MA, Stevens T, Bhatt A et al. Digital, catheter-based single-operator cholangiopancreatoscopes: can pancreatoscopy and cholangioscopy become routine procedures? Gastroenterology 2015;149:1689-90.
16. Ramchandani M, Reddy DN, Lakhtakia S et al. Per oral cholangiopancreatoscopy in pancreatico biliary diseases – expert consensus statements. World J Gastroenterol 2015;21:4722-34.
17. Chen YK, Parsi MA, Binmoeller KF et al. Single-operator cholangioscopy in patients requiring evaluation of bile duct disease or therapy of biliary stones (with videos). Gastrointest Endosc 2011;74:805-14.
18. Draganov PV, Chauhan S, Wagh MS et al. Diagnostic accuracy of conventional and cholangioscopy-guided sampling of indeterminate biliary lesions at the time of ERCP: a prospective, long-term follow-up study. Gastrointest Endosc 2012;75:347-53.
19. Fishman DS, Tarnasky PR, Patel SN et al. Management of pancreaticobiliary disease using a new intra-ductal endoscope: the Texas experience. World J Gastroenterol 2009;15:1353-8.
20. Navaneethan U, Hasan MK, Lourdusamy V et al. Single-operator cholangioscopy and targeted biopsies in the diagnosis of indeterminate biliary strictures: a systematic review. Gastrointest Endosc 2015;82:608-14.
21. Korrapati P, Ciolino J, Wani S et al. The efficacy of peroral cholangioscopy for difficult bile duct stones and indeterminate strictures: a systematic review and meta-analysis. Endosc Int Open 2016;4:E263-75.22.
22. Navaneethan U, Hasan MK, Kommaraju K et al. Digital, single-operator cholangiopancreatoscopy in the diagnosis and management of pancreatobiliary disorders: a multicenter clinical experience (with video). Gastrointest Endosc 2016;84:649-55.
23. Sethi A, Chen YK, Austin GL et al. ERCP with cholangiopancreatoscopy may be associated with higher rates of complications than ERCP alone: a single-center experience. Gastrointest Endosc 2011;73:251-6.
24. Pohl J, Meves VC, Mayer G et al. Prospective randomized comparison of short-access mother-baby cholangioscopy versus direct cholangioscopy with ultraslim gastroscopes. Gastrointest Endosc 2013;78:609-16.
25. Tringali A, Lemmers A, Meves V et al. Intraductal biliopancreatic imaging: European Society of Gastrointestinal Endoscopy (ESGE) technology review. Endoscopy 2015;47:739-53.