Insulinom som sjælden årsag til svær hypoglykæmi efter gastrisk bypassoperation

Anne Søjbjerg[1], Per Løgstrup Poulsen[1], Stine Kramer[2] & Bjørn Richelsen[1]

KASUISTIK

1. Medicinsk Endokrinologisk Afdeling, Aarhus Universitetshospital
2. Nuklearmedicinsk Afdeling og PET-Center, Aarhus Universitetshospital

Ugeskr Læger 2018;180:V04170317

Symptomatisk hypoglykæmi ses relativt hyppigt efter fedmekirurgi, især efter gastrisk bypass (GB) [1]. Vi har i en nyligt publiceret undersøgelse fundet, at moderat til svær hypoglykæmi forekommer hos 5-6% af patienterne efter GB [1], men også hos denne patientgruppe må man altid overveje alternative årsager til hypoglykæmi, som det fremgår af denne sygehistorie.

SYGEHISTORIE

En 48-årig kvinde, som seks år tidligere havde gennemgået en GB-operation, blev henvist fra et andet universitetshospital pga. svær hypoglykæmi. Kvinden var efter operationen i velbefindende og havde initialt ikke symptomer på hypoglykæmi eller dumpingsymptomer. Efter fire år fik hun imidlertid med tiltagende hyppighed og alvorlighedsgrad tilfælde af symptomatisk hypoglykæmi med blodglukoseværdier omkring 2 mmol/l. Ved anfaldene blev hun utilpas, svedende og bevidsthedspåvirket i en sådan grad, at hun adskillige gange havde behov for hjælp til at indtage sukker. Hun blev akut indlagt i forbindelse med et hypoglykæmisk tilfælde efter hård fysisk træning. Gennem et år med hypoglykæmier tog hun 15 kg på i vægt.

På henvisningstidspunktet var patienten allerede udredt med kontinuerlig glukosemåling, som viste generelt lave blodsukkerværdier. Såvel symptomatisk som biokemisk havde hun hypoglykæmier både om natten og fastende om morgenen. Endvidere var der gennemført en specifik CT af pancreas (insulinomskanningsprotokol), som viste upåfaldende forhold.

Som vanligt ved svære hypoglykæmier efter GB blev der forsøgt behandling med kulhydratfattig kost; dette var uden effekt. Patienten blev herefter søgt behandlet med somatostatininjektioner, der sædvanligvis har god virkning på hypoglykæmiepisoder hos GB-opererede patienter, men ikke hos denne patient. Efterfølgende blev hun indlagt til 72 timers fasteprøve. Efter otte timer blev prøven afbrudt pga. en blodglukoseværdi på 1,7 mmol/l med tilhørende symptomer på hypoglykæmi, der svandt efter glukoseinfusion. Der blev påvist svært forhøjet proinsulinniveau (433 pmol/l (normalværdi: 2,1-13 pmol/l)) samt ufysiologiske værdier af P-insulin (160 pmol/l (normalværdi: 18-173 pmol/l)) og P-proinsulin C-peptid (1.106 pmol/l (normalværdi: 370-1.470 pmol/l)).

Ved en ^{18}F-DOPA-PET/CT påvistes i pancreas et fokus, som havde patologisk aktivitet og korrelerede med fund af en hypervaskulær proces på en perfusions-CT. Pga. den ændrede anatomi efter GB var det ikke muligt at visualisere eller bioptere processen ved en endoskopisk UL-undersøgelse. Patienten gennemgik en distal pancreasresektion, og ved en efterfølgende patologisk undersøgelse bekræftedes diagnosen: lokaliseret benignt højtdifferentieret insulinom. Ved en genetisk udredning blev der ikke påvist disponerende mutationer. Patientens blodglukoseniveau normaliseredes umiddelbart efter operationen, symptomerne forsvandt, og hun var herefter symptomfri. En efterfølgende fastetest blev gennemført uden hypoglykæmi.

DISKUSSION

Lavt P-glukoseniveau efter GB skyldes sædvanligvis en hyperinsulinæmisk reaktiv hypoglykæmi, hvor det forhøjede insulinniveau skyldes den hurtige og høje stigning i P-glukoseniveau i forbindelse med et måltid sammen med en 5-10 gange stigning i glukagonlignende

FIGUR 1

Forslag til udredning af hypoglykæmi efter gastrisk bypass[a].

Ved mistanke om, at en patients symptomer kan skyldes hypoglykæmi
1. Grundig anamnese specielt mhp. symptomernes forbindelse med måltiderne.
2. Patienten lærer at måle BS hjemme ifm. symptomerne.
3. Kan evt. suppleres med CGM: to døgn på normal kost og to dage på kulhydratfattig kost.

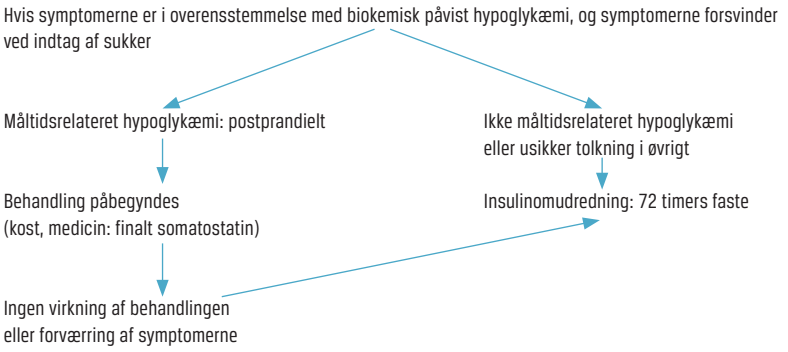

BS = blodsukker; CGM = kontinuerlig glukosemonitorering.
a) Patienter med gastrisk bypass har tendens til lavere P-glukoseværdier efter et måltid uden symptomer i øvrigt end ikkeopererede, hvorfor biokemisk hypoglykæmi arbitrært sættes til < 3 mmol/l.

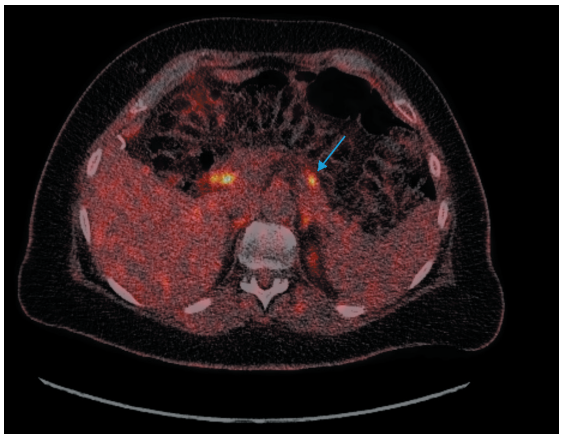

Transaksialt snit af ^{18}F-DOPA-PET/CT viser fokal patologisk aktivitet i pancreas (pil) korrelerende med en let hypervaskulær proces på CT-perfusionsundersøgelse. I højre side af abdomen ses fysiologisk aktivitetsudskillelse i de ekstrahepatiske galdeveje.

peptid 1-niveauerne efter GB [2]. De fleste patienter har god effekt af en meget kulhydratfattig kost, og herefter kan supplerende farmakologisk behandling forsøges – sædvanligvis med acabose, der hæmmer nedbrydningen af sukrose og dermed nedsætter glukosefrigørelsen og -optagelsen. Dog må behandlingen i de sværeste tilfælde ofte suppleres med injektion af somatostatin [3]. Man må dog også have andre årsager til hypoglykæmi in mente. Den typiske GB-inducerede hypoglykæmi er måltidsrelateret og kommer ofte 1-3 timer efter et kulhydratholdigt måltid. Ved atypiske hypoglykæmier efter GB som hos patienten i sygehistorien, hvor hypoglykæmierne også opstod både, når patienten var fastende, og om natten, er det vigtigt at overveje en anden patogenese herunder insulinom, hvor den primære undersøgelse er 72 timers faste (**Figur 1**). Den efterfølgende lokalisationsdiagnostik er ofte udfordrende, som også illustreret i sygehistorien, hvor fokus først blev klarlagt ved ^{18}F-DOPA-PET/CT med fusion af anatomisk og funktionel information. For år tilbage, da de første svære hypoglykæmier blev beskrevet efter GB, blev det diskuteret, om årsagen var nesidioblastose (excessiv funktion af de pankreatiske betaceller ofte med en grad af hypertrofi og dysplasi) [4]. Det er siden blevet tilbagevist, at dette skulle være en væsentlig årsag, og vi fandt heller ingen tegn på det. GB-operationen synes således ikke at have være årsagen til udvikling af insulinomet hos patienten i sygehistorien. Blandt op mod hundrede patienter med hypoglykæmi efter GB har vi på Aarhus Universitetshospital ikke fundet andre med insulinom efter GB.

SUMMARY

Anne Søjbjerg, Per Løgstrup Poulsen, Stine Kramer & Bjørn Richelsen:

Severe hypoglycaemia due to insulinoma after gastric bypass surgery

Ugeskr Læger 2018;180:V04170317

Postprandial hypoglycaemia with endogenous hyperinsulinaemia is relatively common after gastric bypass (GB) surgery. However, alternative aetiologies of hypoglycaemia should be kept in mind. We report a case of severe hypoglycaemia in a patient who had previously undergone GB surgery for morbid obesity. Hypoglycaemic episodes differed from typical GB-related hypoglycaemia by occurring during fasting periods. Examination revealed insulinoma, and nine months after resection the patient remained symptom free.

KORRESPONDANCE: *Anne Søjbjerg.* E-mail: annesoej@rm.dk

ANTAGET: 5. juli 2017

PUBLICERET PÅ UGESKRIFTET.DK: 23. april 2018

INTERESSEKONFLIKTER: ingen. Forfatternes ICMJE-formularer er tilgængelige sammen med artiklen på Ugeskriftet.dk

LITTERATUR

1. Nielsen JB, Pedersen AM, Gribsholt SB et al. Prevalence, severity, and predictors of symptoms of dumping and hypoglycemia after Roux-en-Y gastric bypass. Surg Obes Relat Dis 2016;12:1562-8.
2. Falken Y, Hellstrom PM, Holst JJ et al. Changes in glucose homeostasis after Roux-en-Y gastric bypass surgery for obesity at day three, two months, and one year after surgery: role of gut peptides. J Clin Endocrinol Metab 2011;96:2227-35.
3. Nielsen JB, Gribsholt SB, Pedersen MH et al. Hypoglykæmi efter gastrisk bypass er en diagnostisk og behandlingsmæssig udfordring. Ugeskr Læger 2014;176:V12130737.
4. Service GJ, Thompson GB, Service FJ et al. Hyperinsulinemic hypoglycemia with nesidioblastosis after gastric-bypass surgery. N Engl J Med 2005;353:249-54.