Dual energy X-ray kombineret med vertebral fracture assessment giver bedre diagnostisk af osteoporose

Linea Hammer Hansen & Jens-Erik Beck Jensen

STATUSARTIKEL

Endokrinologisk Afdeling, Hvidovre Hospital

Ugeskr Læger 2018;180:V03170225

Formålet med denne artikel er at gøre opmærksom på *vertebral fracture assessment* (VFA) som procedure ved evaluering af osteoporose.

Blandt personer over 50 år er forekomsten af osteoporose 40% hos kvinder og 18% hos mænd [1]. Omkring 20.000 frakturer årligt tilskrives helt eller delvist osteoporose, og kun en femtedel af patienterne med estimeret osteoporose bliver i dag diagnosticeret og tilbudt behandling [2]. Knogledensitometri udgør en hjørnesten i diagnostikken af osteoporose og udføres ved *dual energy X-ray* (dexa)-teknik med bestemmelse af T-scorer ved måling i columna lumbalis og den proksimale femur. Diagnosen osteoporose kan stilles, hvis T-scoren er mindre end –2,5. Imidlertid kan diagnosen også stilles, hvis der er lavenergifraktur i columna eller hofteregionen. Med lavenergi menes fald fra egen højde ved egen hastighed. Patienter med vertebrale frakturer er ofte initialt asymptomatiske og risikerer således, at frakturen bliver overset, hvis ikke der udføres billeddiagnostisk undersøgelse af columna. En vertebral fraktur øger risikoen for nye symptomatiske frakturer, ligesom mortaliteten øges [3], hvorfor det er yderst vigtigt at få diagnosticeret sådanne frakturer, og her kan VFA bruges.

PRÆVALENT VERTEBRAL FRAKTUR OG RISIKO FOR NY VERTEBRAL OG HOFTENÆR FRAKTUR

Man har i flere studier undersøgt sammenhængen mellem prævalent vertebral fraktur samt ny vertebral og hoftenær fraktur. Det har vist sig, at tilstedeværelsen af en prævalent vertebral fraktur medfører en 2-6 gange øget risiko for en ny vertebral fraktur [4, 5] samt en 2-3 gange øget risiko for en hoftenær fraktur [4, 6-8]. Den øgede risiko for hoftenær fraktur er højere blandt kvinder end blandt mænd [6], og risikoen for en ny vertebral fraktur afhænger af både antal og sværhedsgrad af de prævalente frakturer [4, 6]. I et tværsnitsstudie foretaget af *Ryg et al* [9], hvor de inkluderede patienter for nylig havde haft hoftefraktur, blev der fundet mindst én vertebral fraktur hos 60% af patienterne, mindst to vertebrale frakturer hos 30% af patienterne og mindst tre vertebrale frakturer hos 14,1% af patienterne.

VERTEBRAL FRACTURE ASSESSMENT SOM DIAGNOSTISK METODE

En vertebral fraktur defineres som et vertebralt højdetab på 20% eller derover udmålt ved billeddiagnostik af columna [10]. VFA er en radiografisk metode til lateral og anterior-posterior billeddannelse af columna fra Th4 til L4, og den anvendes til diagnosticering af vertebrale frakturer. Skanningen kan udføres på en konventionel dexa-skanner, ved at man roterer den såkaldte C-arm, mens patienten fortsat er placeret i rygleje (**Figur 1**). Patienten kan således få foretaget rutine-dexa-skanning og blive undersøgt for vertebral fraktur i samme undersøgelse. I Danmark er der i øjeblikket ingen DRG-takst for at udføre VFA, og prisen for undersøgelsen er i USA på 20-30 USD (150-180 kr.) [11]. VFA udsætter patienten for en lav stråledosis (3 µ-sievert) – svarende til én dags baggrundsstråling i Danmark [7].

Vertebrale frakturer findes ikke kun hos patienter med osteoporose eller osteopeni, men også hos patienter med normal knoglemineraldensitet (BMD). I et tværsnitsstudie af *Greenspan et al* blev VFA og BMD-målinger i hofte og ryg udført hos 482 postmenopausale kvinder [12]. Der blev fundet asymptomatiske vertebrale frakturer hos 18,7% af kvinderne med BMD-værdier, der lå inden for normalområdet. Ved kombinationen af BMD-målinger og VFA steg antallet af patienter, som diagnosticeredes med osteoporose. *El Maghraoui et al* har i to tværsnitsstudier undersøgt henholdsvis 908 asymptomatiske postmenopausale kvinder og 791 asymptomatiske mænd, alle ældre end 45 år. De undersøgte prævalens, risikofaktorer og klini-

HOVEDBUDSKABER

- Tidlig diagnose af vertebrale frakturer er essentiel for optimal behandling af patienten og for forebyggelsen af nye vertebrale og hoftenære frakturer.
- Vertebrale frakturer kan findes hos patienter med normale, osteopeniske og osteoporotiske knoglemineraldensitet (BMD)-værdier.
- Træning i brug af *vertebral fracture assessment* (VFA) er nødvendig for ikke at overdiagnosticere milde vertebrale frakturer.
- Ved uklarhed om, hvorvidt der ses vertebral fraktur eller anden patologi på VFA, bør der kontrolleres med konventionel røntgenoptagelse.
- Kombinationen af VFA og BMD-målinger optimerer diagnostik og behandling af patienter med osteoporose ved at give et samlet indblik i den enkelte patients knogledensitet og frakturstatus.

ske karakteristika associeret med vertebrale frakturer, der var diagnosticeret ved VFA. De fandt vertebrale frakturer hos både mænd og kvinder med BMD-værdier inden for normalområdet, og incidensen steg med faldende BMD-værdi. Blandt de asymptomatiske mænd fandt de vertebrale frakturer hos 9,8% af dem, der var yngre end 55 år [13, 14]. *Jager et al* fandt uerkendt vertebral fraktur hos en ud af seks deltagere i et studie med 2.424 hollandske patienter. De fandt vertebral fraktur hos 14% af patienterne med normal BMD-værdi, hos 21% af patienterne med osteopeni og hos 33% af patienterne med osteoporose. Prævalent vertebral fraktur var uerkendt hos 65-74% af patienterne, og de fandt flest vertebrale frakturer hos patienter, der var 41 år og ældre. Ved efterfølgende kontakt til den henvisende læge svarede 58%, at VFA havde forbedret deres indblik i patienternes osteoporosestatus, og 27% berettede, at resultaterne af VFA havde indflydelse på den fremtidige behandling af patienterne [15]. *Lewiecki et al* har fremhævet, at VFA kun bør udføres hos ubehandlede, når resultaterne af skanningen har indflydelse på patientens behandling [16], eller hvor forekomsten af ny fraktur vil ændre behandlingen, f.eks. fra peroral bisfosonat til rekombinant parathyroideahormon.

VFA har højere specificitet end sensitivitet, når man sammenligner med konventionel røntgenoptagelse [17-19]. *Rud et al* og *Ferrar et al* fandt, at sensitiviteten for VFA var 61-84%, og specificiteten var 78-97,4%. I studiet af *Rud et al* fokuserede man primært på moderate og svære frakturer mellem Th4- og L4-niveau. Af de i alt 3.055 vertebrae, som blev skannet, blev 1,2-23% vurderet som værende ikkeevaluerbare, afhængigt af om analysen udførtes af radiologer eller dexa-teknikere. Man konkluderede, at forskelle i subjektive tærskelværdier førte til forskelle i vurderingen af VFA, hvilket understreger vigtigheden af rutine i vurdering af dexa-skanninger, når mulige frakturer skal evalueres [17]. *Ferrar et al* fandt, at både sensitivitet og specificitet var højest ved diagnostik af moderate og svære vertebrale frakturer [18].

VERTEBRAL FRACTURE ASSESSMENT OG OMKOSTNINGSEFFEKTIVITET

Man har i flere studier undersøgt omkostningseffektiviteten af VFA, når skanningen indgår som del af screeningen for osteoporose. *Nayak et al* har undersøgt omkostningseffektiviteten af VFA, når den blev anvendt blandt amerikanske mænd ældre end 50 år. De fandt det mest omkostningseffektivt at screene mænd i alderen 50-60 år ved at undersøge den samlede frakturrisiko gennem en kombination af alder, BMD-værdi målt i hoften og VFA [20]. *Clark et al* har undersøgt, hvordan den kliniske håndtering af patienter kan ændres pga. VFA-fund, defineret som fund af prævalent vertebral fraktur hos patienter, som ellers ikke ville blive tilbudt behandling. I studiet fandt man prævalent vertebral fraktur hos 9,8% af de kvinder, der var henvist pga. perifer lavenergifraktur, og tilsvarende hos 13,9% af de kvinder, der havde højrisikofaktorer og var henvist fra primærsektoren. Fund af prævalent vertebral fraktur medførte ændringer i behandlingen af ca. 5% af patienterne i frakturkohorten og 5-10% af patienterne i kohorten, der var henvist fra primærsektoren. Konklusivt fandt man, at VFA kan være omkostningseffektivt som del af et målrettet screeningsprogram blandt patienter, der er henvist fra primærsektoren eller gennem *fracture liaison service*, hvor patienter med frakturer opspores [21]. *Schousboe et al* har undersøgt omkostningseffektiviteten af VFA blandt 60-80-årige postmenopausale kvinder, der havde T-scorer på –1,5-–2,4

FIGUR 1

Dexa-skanner med C-arm, som kan roteres. (Billedet er stillet til rådighed af HOLOGIC® and affiliates).

FIGUR 2

Klassifikation ved H. K. Genants semikvantitative metode [10]. Vertebralt højdetab: Mild deformitet: 〉20%. Moderat deformitet: 25-40%. Svær deformitet: 〉40%



FIGUR 3

Eksempel på opmåling med den morfometriske sekspunktmetode, hvor højden af for-, medial-, og bagkant er målt hos en 69-årig kvinde med vertebral fraktur i L1, L2 og L4. **A.** Lateral billeddannelse af columna, L1-L4. **B.** Anterior-posterior billeddannelse af columna, L1-L4.

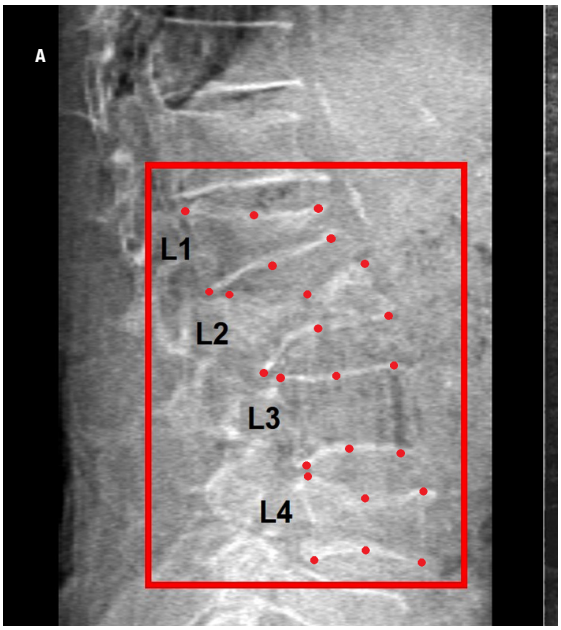

Region	Post, højde, mm	Midt højde, mm	Ant., højde, mm	Kileform	Midtkompression
L1	27,0	11,5	9,9	0,37	0,43
L2	26,6	12,9	20,1	0,76	0,49
L3	27,9	23,2	27,2	0,97	0,83
L4	22,4	14,7	22,3	1,00	0,66

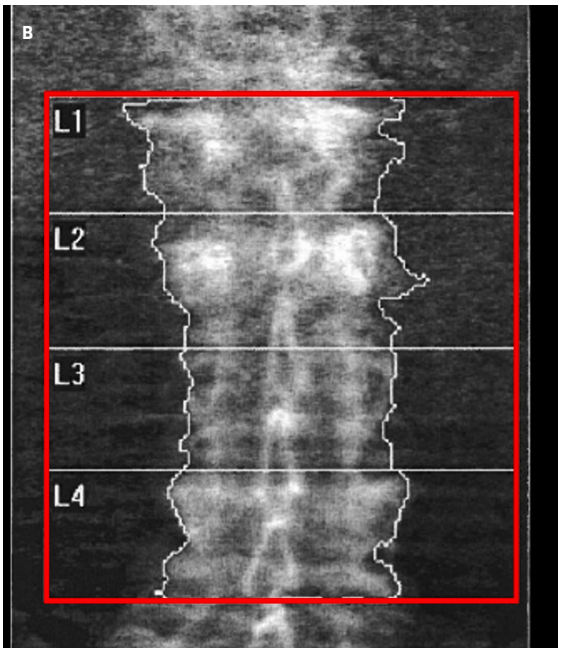

Region	Areal, cm^2	Bone mineral content, g	Bone mineral density, g/cm^2	T-score
L1	16,22	16,42	1,012	-0,6
L2	17,50	17,98	1,027	-0,6
L3	14,19	11,14	0,785	-2,9
L4	16,97	15,07	0,888	-1,8
Total	64,88	60,61	0,934	-1,4

målt i hoften [22]. Konklusionen på studiet blev, at VFA var omkostningseffektivt hos postmenopausale kvinder, der er i 60-årsalderen og har osteopeni, og hos 60-80-årige postmenopausale kvinder, der har T-scorer i hoften på –2,0–-2,4.

DISKUSSION

Man har i flere studier fundet relation mellem vertebrale frakturer og hoftenær fraktur [4, 6-9]. Det forekommer derfor ikke usandsynligt, at nogle hoftenære frakturer kunne være undgået, hvis de vertebrale frakturer var fundet, og patienten havde fået antiosteoporotisk behandling [23]. Studier har vist, at hvis man lader trænede undersøgere analysere VFA-billederne, opnås der øget reproducerbarhed, og antallet af falsk positive fund minimeres [24]. International Osteoporosis Foundation har udarbejdet kurser til træning af færdigheder i diagnostik af vertebrale frakturer ved brug af diverse billedmodaliteter, herunder VFA [25]. Ved anvendelse af VFA udsættes patienten for lavere stråledosis end ved andre radiologiske metoder, og kombinationen af VFA og dexa-skanning giver god mulighed for at få et overblik over patientens knogledensitet og frakturstatus. I den kliniske dagligdag er det netop disse to oplysninger, der bruges, når man skal beslutte, om der er indikation for behandling. Hvis der findes uerkendt vertebral fraktur, vil det ofte medføre, at man påbegynder behandling. I flere studier har man fundet god overensstemmelse mellem resultaterne af VFA og konventionel røntgenundersøgelse, og VFA er en billig og hurtig metode til diagnostik af vertebrale frakturer. Dog kan VFA kun anvendes til billeddiagnostik mellem Th4 og L4, og pga. billedkvaliteten er det ofte nødvendigt at ekskludere Th4 og Th5. Størstedelen af de vertebrale frakturer ses midttorakalt og på den torakolumbale overgang, netop der hvor VFA er diagnostisk velegnet. Optimal anvendelse af VFA kræver en passende klassificeringsmetode til diagnostik af frakturer, og i de gældende International Society of Clinical Densitometry (ISCD)-guidelines [26] anbefales Genants semikvantitative metode kombineret med den morfometriske metode (**Figur 2** og **Figur 3**) [10]. Som flere af de omtalte studier belyser, kræver en optimal vurdering af VFA trænede undersøgere, og at der sammenlignes med konventionel røntgenundersøgelse ved tvivl om tilstedeværelse af vertebral fraktur eller anden patologi. I flere af de inkluderede studier belyses problematikken med overdiagnosticering af milde vertebrale frakturer, imidlertid vil tilstedeværelsen af en vertebral fraktur, uanset sværhedsgrad, medføre øget risiko for en ny vertebral fraktur [4, 5] og for en hoftenær fraktur [4, 6-8], og det er derfor vigtigt at medtage alle grader af vertebral fraktur i diagnostikken. I de officielle guidelines fra ISCD fokuseres der på ældre patienter med nedsat BMD-værdi [26]. Da der imidlertid er fun-

det vertebrale frakturer hos både mænd og kvinder med normal BMD samt hos personer under 60 år, synes disse anbefalinger at være for konservative. Hos patienter, der har risikofaktorer og lavenergifraktur, har man med VFA fundet vertebrale frakturer hos hver sjette undersøgte [15]. Dette sammenholdt med, at flertallet af vertebrale frakturer initialt er asymptomatiske, gør, at VFA bør bruges mere [27]. I Danmark bruges *case-finding strategy*, og patienter, der er henvist for osteoporose, har alle de relevante faktorer, der øger risikoen for lav BMD-værdi og fraktur. Vi mener derfor, at patienter, der er henvist til undersøgelse for osteoporose, ud over BMD-måling bør få foretaget en vurdering af eventuelle vertebrale frakturer. Dette kan gøres med VFA-måling samtidig med dexa-skanning eller med konventionel røntgenundersøgelse. Når VFA er udført, bør det ved svarafgivelse til den henvisende læge også fremgå, om der er vertebrale frakturer. Ved tvivl om tilstedeværelse af en vertebral fraktur eller anden patologi bør der opfordres til yderligere radiologisk undersøgelse. Ved dexa-undersøgelser bør det endvidere vurderes, om patienten kan have falsk forhøjede BMD-værdier. Disse forhøjede værdier kan bl.a. skyldes aortaforkalkning, degenerative tilstande i columna og vertebral fraktur, og også her kan VFA gavne patienten. På Figur 3 ses en 69-årig kvinde med vertebral fraktur i L1, L2 og L4. På grund af dette er BMD-værdierne for disse vertebrae alle placeret inden for normalområdet, og patienten kunne risikere at blive klassificeret som værende uden osteoporose, trods svær sygdom.

KONKLUSION

Vertebrale frakturer bliver let overset, medmindre der udføres billeddiagnostik af columna. Alle vertebrale frakturer medfører en øget risiko for fremtidige frakturer, både nye vertebrale og hoftenære frakturer. Patienter, der er henvist til undersøgelse for osteoporose, har risikofaktorer og dermed øget risiko for fraktur. Ved kombination af VFA og dexa-skanning opnås der et samlet indblik i den enkelte patients knogledensitet og frakturstatus, hvilket optimerer diagnostik og behandlingsgrundlag.

SUMMARY

Linea Hammer Hansen & Jens-Erik Beck Jensen:
Dual energy X-ray scan in combination with vertebral fracture assessment will optimise osteoporosis evaluation
Ugeskr Læger 2018;180:V03170225

The presence of a vertebral fracture is known to increase the risk of new vertebral- and hip fractures. Vertebral fractures have been detected in patients under the age of 60 years and in patients with normal bone mineral density values. Vertebral fracture assessment (VFA) is found to have acceptable sensitivity and specificity, and it makes it possible to detect vertebral fractures in patients referred for examination of osteoporosis, in a cost-effective and safe manner. Based on the results of a literature study, we conclude, that the use of VFA will optimise osteoporosis evaluation.

KORRESPONDANCE: *Linea Hammer Hansen*.
E-mail: lineahammerhansen@hotmail.com

ANTAGET: 22. februar 2018
PUBLICERET PÅ UGESKRIFTET.DK: 2. juli 2018
INTERESSEKONFLIKTER: ingen. Forfatternes ICMJE-formularer er tilgængelige sammen med artiklen på Ugeskriftet.dk

LITTERATUR

1. Vestergaard P, Rejnmark L, Mosekilde L. Osteoporosis is markedly underdiagnosed: a nationwide study from Denmark. Osteoporos Int 2005;16:134-41.
2. Svedbom A, Hernlund E, Ivergård M et al. Osteoporosis in the European Union: a compendium of country-specific reports. Arch Osteoporos 2013;8:137.
3. Kanis JA, Oden A, Johnell O et al. Excess mortality after hospitalisation for vertebral fracture. Osteoporos Int 2004;15:108-12.
4. Black DM, Arden NK, Palermo L et al. Prevalent vertebral deformities predict hip fractures and new vertebral deformities but not wrist fractures. J Bone Miner Res 1999;14:821-8.
5. Lunt M, O'Neill TW, Felsenberg D et al. Characteristics of a prevalent vertebral deformity predict subsequent vertebral fracture: results from the European Prospective Osteoporosis Study (EPOS). Bone 2003;33:505-13.
6. Buckens CF, de Jong PA, Mali WP et al. Prevalent vertebral fractures on chest CT: higher risk for future hip fracture. J Bone Miner Res 2014;29: 392-8.
7. Puisto V, Heliovaara M, Impivaara O et al. Severity of vertebral fracture and risk of hip fracture: a nested case-control study. Osteoporos Int 2011;22:63-8.
8. McCloskey EV, Vasireddy S, Threlkeld J et al. Vertebral fracture assessment (VFA) with a densitometer predicts future fractures in elderly women unselected for osteoporosis. J Bone Miner Res 2008;23: 1561-8.
9. Ryg J. The frail hip – a study on the risk of second hip fracture, prevalence of osteoporosis, and adherence to treatment in patients with recent hip fracture [ph.d.-afh]. Syddansk Universitet, 2009;paper II:130-56.
10. Genant HK, Wu CY, van Kuijk C et al. Vertebral fracture assessment using a semiquantitative technique. J Bone Miner Res 1993;8:1137-48.
11. Zeytinoglu M, Jain RK, Vokes TJ. Vertebral fracture assessment: enhancing the diagnosis, prevention, and treatment of osteoporosis. Bone 2017;104:54–65.
12. Greenspan SL, von Stetten E, Emond SK et al. Instant vertebral assessment: a noninvasive dual X-ray absorptiometry technique to avoid misclassification and clinical mismanagement of osteoporosis. J Clin Densitomet 2001;4:373-80.
13. El Maghraoui A, Rezqi A, Mounach A et al. Systematic vertebral fracture assessment in asymptomatic postmenopausal women. Bone 2013;52:176-80.
14. El Maghraoui A, Mounach A, Rezqi A et al. Vertebral fracture assessment in asymptomatic men and its impact on management. Bone 2012;50:853-7.
15. Jager PL, Jonkman S, Koolhaas W et al. Combined vertebral fracture assessment and bone mineral density measurement: a new standard in the diagnosis of osteoporosis in academic populations. Osteoporos Int 2011;22:1059-68.
16. Lewiecki EM, Laster AJ. Clinical review: clinical applications of vertebral fracture assessment by dual-energy x-ray absorptiometry. J Clin Endocrin Metab 2006;91:4215-22.
17. Rud B, Vestergaard A, Hyldstrup L. Accuracy of densitometric vertebral fracture assessment when performed by DXA technicians – a cross-sectional, multiobserver study. Osteoporos Int 2015;27:1451-8.
18. Ferrar L, Jiang G, Clowes JA et al. Comparison of densitometric and radiographic vertebral fracture assessment using the algorithm-based qualitative (ABQ) method in postmenopausal women at low and high risk of fracture. J Bone Miner Res 2007;23:103-11.
19. Lee JH, Lee YK, Oh SH, et al. A systematic review of diagnostic accuracy of vertebral fracture assessment (VFA) in postmenopausal women and elderly men. Osteoporos Int 2016;27:1691-9.
20. Nayak S, Greenspan SL. Cost-effectiveness of osteoporosis screening strategies for men. J Bone Miner Res 2016;31:1189-99.
21. Clark EM, Carter L, Gould VC et al. Vertebral fracture assessment (VFA) by lateral DXA scanning may be cost-effective when used as part of fracture liaison services or primary care screening. Osteoporos Int 2014;25:953-64.
22. Schousboe JT, Ensrud KE, Nyman JA et al. Cost-effectiveness of ver-

tebral fracture assessment to detect prevalent vertebral deformity and select postmenopausal women with a femoral neck T-score 〉 -2.5 for alendronate therapy: a modeling study. J Clin Densitomet 2006;9:133-43.
23. Frederiksen A, Abrahamsen B, Johansen PB et al. Danish, national cross-sectional observational study on the prevalence of prior major osteoporotic fractures in adults presenting with hip fracture – limitations and scope for fracture liaison services in prevention of hip fracture. Osteoporos Int 2018;29:109-14.
24. Aubry-Rozier B, Fabreguet I, Iglesias K et al. Impact of level of expertise versus the statistical tool on vertebral fracture assessment (VFA) readings in cohort studies. Osteoporos Int 2017;28:523-7.
25. International Osteoporosis Foundation - træning i genkendelse af vertebral fraktur: https://www.iofbonehealth.org/what-we-do/training-and-education/educational-slide-kits/vertebral-fracture-teaching-program (19. okt 2017).
26. Vokes T, Lentle B. Special section: vertebral fractures, the ISCD and vertebral fractures. J Clin Dens 2016;19:5–7.
27. Cosman F, Krege JH, Looker AC et al. Spine fracture prevalence in a nationally representative sample of US women and men aged ≥40 years: results from the National Health and Nutrition Examination Survey (NHANES) 2013-2014. Osteoporos Int 2017;28:1857-66.