Intersektionssyndrom hos en håndcyklist med inkomplet tetraplegi

Søren Bruno Elmgreen, Søren Krogh & Helge Kasch

KASUISTIK

Vestdansk Center for Rygmarvsskade, Neurologisk Afdeling, Regionshospitalet Viborg

Ugeskr Læger 2018;180:V11170862

Håndledstendinopatier udvikles hyppigt ved længerevarende og gentagen belastning af håndleddet; årsagen menes at være noninfektiøs inflammation, der udvikles i seneskedehinden som følge af mekanisk irritation, hvilket ligeledes kan udløses traumatisk [1]. Især sportsudøvere og arbejdere i erhverv med mange monotone og kraftbetonede bevægelser af håndleddet er disponerede, men tilstandene ses også med øget hyppighed hos gravide og personer med leddegigt [1, 2].

Vi præsenterer et bemærkelsesværdigt tilfælde af håndledstendinopati, der udvikledes hos en paraatlet i forbindelse med deltagelse i et 24-timersudholdenhedsløb.

SYGEHISTORIE

En 49-årig rygmarvsskadet mand deltog som sololøber på håndcykel i Viborgs 24-timersløb, men måtte udgå efter 131 km, da han fik smerter og hævelse på radialsiden af venstre underarm. Efter yderligere et døgn udvikledes der tillige en hørbar knirken ved bevægelse af håndleddet.

Patienten pådrog sig i december 2005 en inkomplet tetraplegi med neurologisk niveau svarende til C6 som følge af et ulykkestilfælde. Han var ikke i fast medicinsk behandling og var i det daglige erhvervsaktiv og fuldt selvhjulpen, men dog afhængig af en manuel kørestol.

Ved undersøgelse fandt man hævelse og rødme af radialsiden af underarmen 3-4 fingerbredder over håndleddet. Herudover erkendtes en fluktuerende væskeansamling, og patienten angav forværring af smerterne ved palpation; også Finkelsteins test fremkaldte forværring af smerterne. Muskelkraft og sensibilitet i hånden var normal.

I fravær af et traume var arbejdsdiagnosen de Quervains tenosynovitis (DQT). En ultralydskanning af underarmen afslørede imidlertid væskeansamling i håndleddets anden dorsale kulisse, og diagnosen var således intersektionssyndrom (IS).

Patienten blev behandlet med smertestillende midler og nonsteroide antiinflammatoriske stoffer (NSAID). En håndledsskinne blev kortvarigt forsøgt, men gjorde manuel fremdrift af kørestol umulig – i stedet afprøvede man Kinesiotape med særdeles god effekt, og alle symptomer svandt efter 3-4 uger.

FIGUR 1

Det omtrentlige seneforløb på underarmen. Cirklerne angiver henholdsvis overkrydsningen mellem første og anden kulisse, hvor intersektionssyndromet opstår, og overkrydsningen mellem senen til musculus extensor pollicis longus og anden kulisse, hvor det distale intersektionssyndrom opstår.

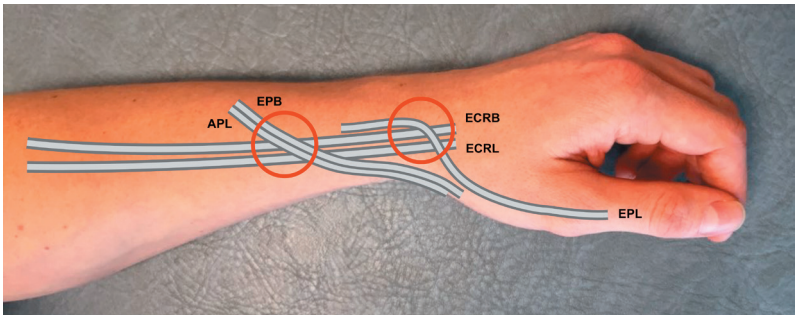

APL = musculus abductor pollicis longus; ECRB = musculus extensor carpi radialis brevis; ECRL = musculus extensor carpi radialis longus; EPB = musculus extensor pollicis brevis; EPL = musculus extensor pollicis longus.

DISKUSSION

IS er en forholdsvis ukendt og formodentlig underdiagnosticeret håndledstendinopati, der ofte forveksles med DQT [1, 2].

Mens DQT rammer første kulisse med musculus abductor pollicis longus og musculus extensor pollicis brevis, rammer IS anden kulisse med musculus extensor carpi radialis longus og musculus extensor carpi radialis brevis ved krydsningen mellem første og anden kulisse omtrent 4-6 cm proksimalt for Listers tuberkel [1-3]. Undertiden beskrives et distalt IS ved overkrydsningen mellem musculus extensor pollicis longus og anden kulisse umiddelbart distalt for Listers tuberkel [1] (**Figur 1**).

IS er stærkt associeret til sport og sædvanligvis forårsaget af fleksions-ekstensions-bevægelser over håndleddet; tilstanden er især beskrevet ved roning og ketchersport, men også ridning syntes at være en prædisponerende faktor [1-3]. Mænd rammes hyppigere end kvinder, og tilstanden rammer langt overvejende den dominante side [3]. Noget tyder på, at også håndcyklister har øget risiko for udvikling af IS, og mærk-

værdigvis er der også beskrevet et ikkebeskedent antal tilfælde forårsaget af heli-skiing; IS kaldes i skisportskredse *bugaboo forearm* [4].

Korrekt diagnose har stor betydning for behandlingen i langvarige tilfælde, men de forskellige håndledstendinopatier kan være vanskelige at differentiere klinisk. Et særkende ved IS er en hørbar knirken ved bevægelse af håndleddet, hvilket har medført, at tilstanden også betegnes *squeaker's wrist* [2, 4]. Ved ultralydundersøgelse kan man i reglen lokalisere hævelsen nøjagtigt, men også MR-skanning kan anvendes. I tilfælde, hvor et traume har afstedkommet smerter og hævelse på radialsiden af underarmen, kan man overveje at gennemføre en røntgenoptagelse for at udelukke fraktur og/eller en nerveledningsundersøgelse for at udelukke Wartenbergs syndrom [3].

Den indledende behandling ved IS adskiller sig ikke væsentligt fra behandlingen af andre håndledstendinopatier og omfatter aflastning evt. med en tilpasset håndledsskinne samt smertestillende midler og NSAID; alle patienter bør desuden tilbydes vejledning i udspændingsøvelser og styrketræning. I de sjældne tilfælde, hvor ovenstående giver utilstrækkelig effekt, kan man forsøge med steroidinjektion i de afficerede seneskeder; persisterer smerterne trods dette, kan man overveje operativ spaltning af seneskeden i lokalbedøvelse, hvad der i de fleste tilfælde vil være kurativ [1, 3].

Ved IS er der desuden opnået gode resultater ved behandling med Kinesiotape, der formentlig aflaster de inflammerede seneskeder ved at trække senerne i første og anden kulisse fra hinanden og derved ændre den mekaniske påvirkning [5].

SUMMARY

Søren Bruno Elmgreen, Søren Krogh & Helge Kasch:
Intersection syndrome in a tetraplegic hand cyclist
Ugeskr Læger 2018;180:V11170862

Wrist tendinopathies are common overuse injuries in athletes and often associated with activities such as rowing, riding or racket sports. Correctly diagnosing the various tendinopathies is essential for management of cases refractory to initial treatment. Easily mistaken for de Quervain's tenosynovitis, the intersection syndrome may be effectively managed by simple taping negating the need for corticosteroid injection and tendon release surgery. We present an unusual case report of intersection syndrome in a tetraplegic hand cyclist following a 24-hour endurance race.

KORRESPONDANCE: Søren Bruno Elmgreen. E-mail: soerje@rm.dk
ANTAGET: 17. april 2018
PUBLICERET PÅ UGESKRIFTET.DK: 18. juni 2018
INTERESSEKONFLIKTER: ingen. Forfatternes ICMJE-formularer er tilgængelige sammen med artiklen på Ugeskriftet.dk

LITTERATUR

1. Adams JE, Habbu R. Tendinopathies of the hand and wrist. J Am Acad Orthop Surg 2015;23:741-50.
2. Skinner TM. Intersection syndrome: the subtle squeak of an overused wrist. J Am Board Fam Med 2017;30:547-51.
3. Sato J, Ishii Y, Noguchi H. Clinical and ultrasound features in patients with intersection syndrome or de Quervain's disease. J Hand Surg Eur Vol 2016;41:220-5.
4. Jean Yonnet G. Intersection syndrome in a handcyclist: case report and literature review. Top Spinal Cord Inj Rehabil 2013;19:236-43.
5. Kaneko S, Takasaki H. Forearm pain, diagnosed as intersection syndrome, managed by taping: a case series. J Orthop Sports Phys Ther 2011;41:514-9.