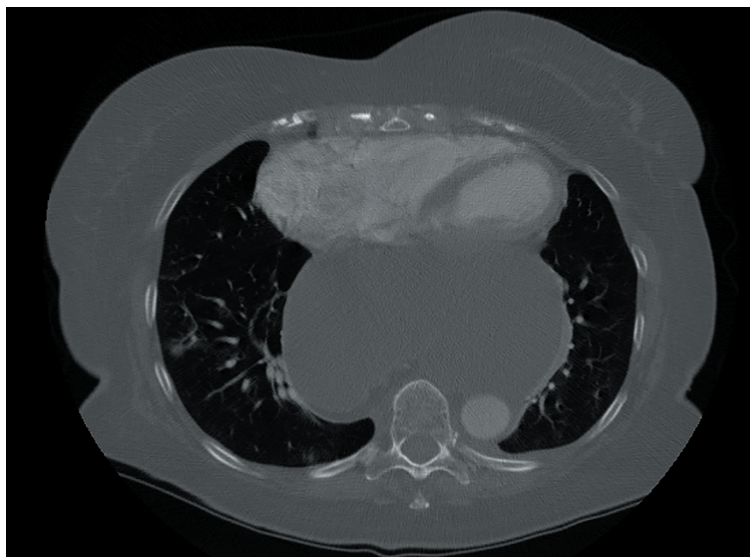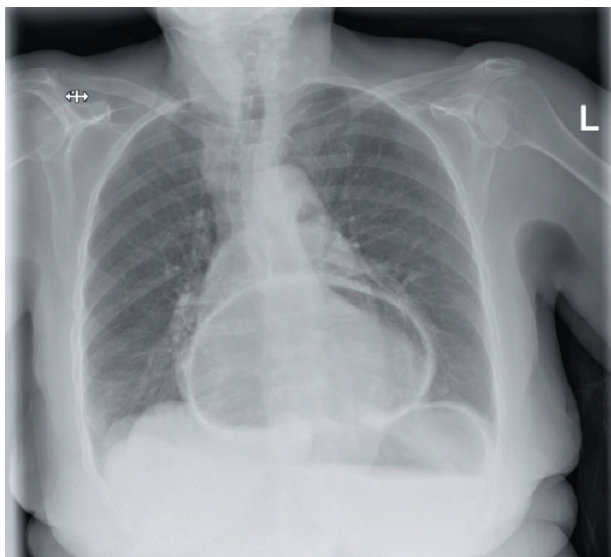


Paraøsofagealt hernie som årsag til supraventrikulær arytmie



UGENS BILLEDE

redigeres af:

Tove Agner

Karen-Lisbeth Bay

Dirksen

Ida Gjørup

Peter Hovind

Ugeskr Læger
2018;180:V69757

En 79-årig kvinde med kronisk obstruktiv lungesygdom (KOL) blev indlagt med smerter ved inspiration og åndenød. Hun blev behandlet for KOL i exacerbation og udviklede i mellemtiden supraventrikulær takykardi. Trods behandling med antiarytmika forværredes hendes symptomer. På mistanke om lungeemboli (LE) blev der ordineret CT af thorax. LE blev afkræftet, og der blev påvist et stort paraøsofagealt hernie (PEH), der komprimerede hjertet. Patienten blev aflastet med nasogastrisk sonde til sug, hvorefter symptomerne aftog.

Hiatushernie er et hyppigt fund, som ofte er uden symptomer. Glideherniet, hvor den gastroøsofageale overgang migrerer op i thorax udgør 95% af tilfældene. De resterende 5% er PEH, hvor fundus hernierer gennem en defekt i diafragma [1]. PEH ses typisk hos ældre kvinder, og symptomerne, herunder åndenød og brystsmerter som ved LE, kan sløre diagnosen [2]. Derudover kan PEH påvirke hjertet med nedsat pumpefunktion og arytmie til følge [3, 4]. Princippet for laparoskopisk behandling er fjernelse af broksæk, reponering af herniet og lukning af hiatusdefekten

[5]. Kendskab til tilstanden kan hjælpe til korrekt diagnostik og målrettet behandling.

Brian Malling

E-mail: brian.malling.01@regionh.dk

Tara Thanon

Billediagnostisk Afdeling, Nordsjællands Hospital

Sofie Gardell

Kirurgisk Afdeling, Nordsjællands Hospital

PUBLICERET PÅ UGESKRIFTET.DK: 16. juli 2018

INTERESSEKONFLIKTER: ingen. Forfatterens ICMJE-formularer er tilgængelige sammen med artiklen på Ugeskriftet.dk

LITTERATUR

- Oleynikov D, Jolley JM. Paraesophageal hernia. *Surg Clin North Am* 2015;95:555-65.
- Daheshpour S, Shenoy S. It is not always the pulmonary embolism. *Am J Ther* 2016;23:e1118-e1120.
- Matar A, Mroue J, Camporesi E et al. Large hiatal hernia compressing the heart. *Am J Cardiol* 2016;117:483-4.
- Patel A, Shah R, Nadavaram S et al. Hiatal hernia squeezing the heart to flutter. *Am J Emerg Med* 2014;32:392.e1-2.
- Poulsen JK, Støckel M, Rosenberg J. Laparoskopisk operation for paraøsofageal hernia. *Ugeskr Læger* 2005;167:506-8.