Konfusion, bevidsthedstab og uspecifikke synsgener kan være symptomer på demens med Lewy bodies

Nanna W. Dombernowsky[1], Ian Law[2] & Steen G. Hasselbalch[1]

KASUISTIK

1) Nationalt Videncenter for Demens, Neurologisk Afdeling, Rigshospitalet
2) Klinik for Klinisk Fysiologi, Nuklearmedicin og PET, Rigshospitalet

Ugeskr Læger 2018;180:V04180305

Demens med *Lewy bodies* (DLB) anslås at udgøre 10-15% af demenstilfældene [1]. Diagnosen bygger på kliniske kerne- og støttekriterier samt parakliniske undersøgelser som dopamintransporter-*single photon emission computed tomography* og fluordeoxyglukose-positronemissionstomografi (FDG-PET) af cerebrum [2] (**Tabel 1**). Diagnosen kan være vanskelig at stille, særligt i sygdommens tidlige fase, hvor kernesymptomerne er beskedne eller kun delvist til stede. Derfor er det vigtigt at overveje diagnosen DLB hos ældre, som har vedvarende uspecifikke synsgener, uforklarede bevidsthedstab eller konfusionstilfælde.

SYGEHISTORIER

I. En 85-årig afebril kvinde blev indlagt pga. akut opstået forvirringstilstand uden forudgående hovedtraume. Urinstiks viste tegn på cystitis, og man påbegyndte antibiotikabehandling. Niveauerne af C-reaktivt protein og leukocytter var normale. En neurologisk undersøgelse var upåfaldende, men blodtrykket var forhøjet, 209/90 mmHg, hvorfor man påbegyndte behandling med felodipin 5 mg. Efter tre en halv time var der planlagt udskrivelse, og patienten var i sin habitualtilstand, men hun blev pludselig ukontaktbar, uden at der dog var epilepsisuspekte symptomer eller fokale udfald. A-gas og ekg viste normale forhold, og en CT af cerebrum viste ingen akutte forandringer, men global atrofi. En halv time senere var patienten igen vågen og klar. Under de efterfølgende fem dages indlæggelse var hun kognitivt svingende med episoder af bevidsthedstab og orienteringsbesvær. Blodtrykket normaliseredes inden for et døgn til 125/70 mmHg, og telemetri var upåfaldende. Hun blev henvist til EEG og neurologisk vurdering på mistanke om epilepsi. Her blev der afdækket et faldende kognitivt funktionsniveau over otte måneder og episoder med hallucinationer. Der var diskret bradykinesi, men ingen øvrige parkinsonistiske fund. Scoren ved *mini-mental state examination* (MMSE) var 25/30. En neuropsykologisk undersøgelse viste global svækkelse med svært reduceret tempo og styring samt visuelt-rumlige deficit. Fundene var fuldt forenelige med DLB, og PET-FDG af cerebrum støttede diagnosen.

II. En 84-årig kvinde, som havde normalt visus og var uden kendt psykiatrisk sygdom, udviklede periodevise synshallucinationer, som tiltog to år senere i forbindelse med en cystitis og persisterede trods antibiotikabehandling. Hun blev utryg og mistroisk, hvorfor egen læge henviste til gerontopsykiatrisk regi. Her blev der ordineret risperidon 0,5 mg, hvorved tilstanden forværredes betydeligt. Hun blev paranoid og fik døgnrytmeforstyrrelse. Efter fire dage blev hun indlagt. En blodprøvescreening viste normale forhold. En CT af cerebrum viste et lakunært infarkt, men ellers alderssvarende forhold. Promethazin 25 mg var uden effekt på natlig uro. Der blev ordineret quetiapin 25 mg og mirtazapin 15 mg i stedet for risperidon og promethazin, hvorved døgnrytmen og de psykotiske symptomer bedredes, men hallucinationerne persisterede, og orienteringsniveauet var svingende. Hendes gang var let usikker, men man fandt ingen parkinsonisme. Retrospektivt havde der været episoder med pludselig desorientering i tid, men ingen væsentlige kognitive problemer. Der havde derimod været symptomer på *rapid eye movement* (REM)-søvnforstyrrelse flere år inden debuten af hallucinationerne, og hun var i behandling med et laksativ pga. obstipation. FDG-PET af cerebrum viste svært reduceret metabolisk aktivitet parietooccipitalt, hvilket var foreneligt med DLB (**Figur 1**). Efter patienten begyndte at tage donepezil 5 mg x 1, svandt hallucinationerne fuldstændigt, og forvirringsepisoderne blev markant reduceret. Ved opfølgning efter seks måneder var der recidiv af hallucinationerne, og dermed behov for dosisøgning til 10 mg × 1.

DISKUSSION

Ved DLB er der generelt visuospatiale deficit tidligt i forløbet, hvilket giver problemer med at tegne overlappende femkanter ved MMSE, hvorimod hukommelsen er mere intakt. På forespørgsel er der ofte skygger i synsfeltet, uspecifikke synsgener eller regelrette synshallucinationer. Ortostatisme, obstipation, REM-søvnforstyrrelse eller urininkontinens kan være til stede. før de parkinsonistiske symptomer udvikler sig [3] og derved give mistanke om sygdommen i tidlig fase, hvor biomarkører dog ofte vil være nødvendige for at stille

TABEL 1

Diagnostiske kriterier for demens med *Lewy bodies.*

Niveau	Symptomer
Kriterier	
Kliniske kernekriterier[a]	Fluktuerende kognition med udtalte variationer i opmærksomhed og vågenhed
	Recidiverende visuelle hallucinationer, typisk naturtro og detaljerede
	REM-søvnforstyrrelse, kan forudgå kognitiv reduktion med flere år
	Parkinsonistiske symptomer i form af bradykinesi, rigiditet eller hviletremor
Støttende kliniske kriterier	Udtalt neuroleptikasensitivitet
	Postural instabilitet
	Gentagne fald
	Synkoper eller forbigående episoder med manglende responsivitet
	Svær autonom dysfunktion
	Hypersomni
	Hyposmi
	Hallucinationer i andre sansemodaliteter
	Systematiske vrangforestillinger
	Angst, apati, depression
Biomarkører	
Indikative biomarkører	Lav dopamintransporteroptagelse i basalgangligerne påvist ved SPECT eller PET
	Abnormt lav optagelse af ^{123}I-MIBG ved myokardiescintigrafi
	REM-søvn uden atoni bekræftet ved polysomnografi
Støttende biomarkører	Relativt velbevaret medial temporallap på CT eller MR af cerebrum
	Lav optagelse på SPECT/PET perfusions- eller metabolismeskanning særligt occipitalt med *cingulate island sign* på FDG-PET
	Udtalt posterior lavfrekvent aktivitet på eeg med periodiske fluktuationer i præ-alfa-/tetaspektret
DLB-diagnose	
Sandsynlig DLB-diagnoseb	≥ 2 kliniske kernekriterier er opfyldt med eller uden tilstedeværelsen af indikative biomarkører
	Eller
	Kun 1 klinisk kernekriterie er opfyldt, men sammen med en eller flere indikative biomarkører
Mulig DLB-diagnose[b]	Kun 1 klinisk kernekriterie er opfyldt uden indikative biomarkører
	Eller
	≥ 1 indikative biomarkører er til stede, men ingen kliniske kernekriterier er opfyldt

DLB = demens med *Lewy bodies*; MIBG = metaiodobenzylguanidin; PET = positronemissionstomografi; REM = *rapid eye movement;* SPECT = *single-photon emission*-CT.
a) De første 3 forekommer typisk tidligt.
b) Patienten skal opfylde de generelle demenskriterier for at få diagnosen sandsynlig eller mulig DLB.

FIGUR 1

Fluordeoxyglukosepositronemissionstomografi af cerebrum ved demens med *Lewy bodies.*

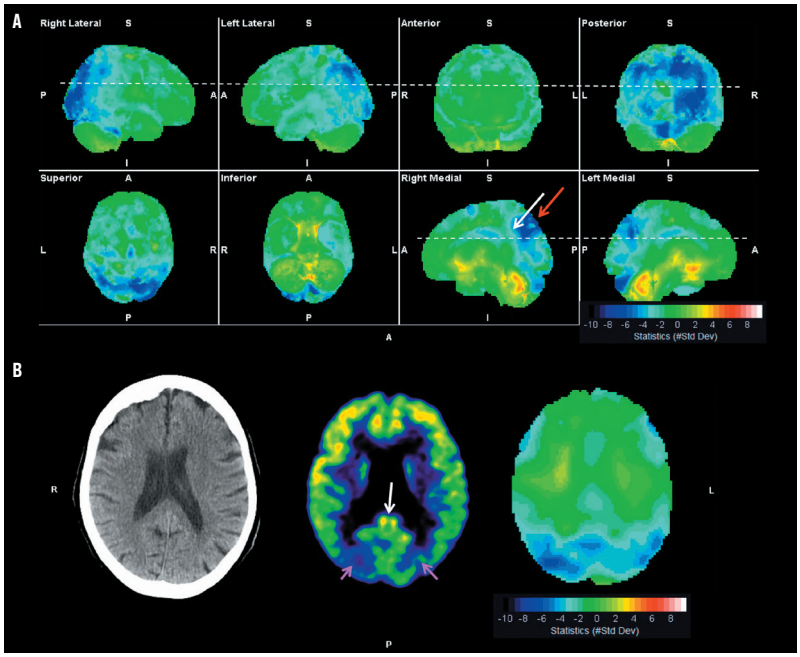

A. Statistiske overfladeprojektioner af hjernens metaboliske aktivitet målt med fluordeoxyglukosepositronemissionstomografi (FDG-PET) sammenholdt med rask kontrolgruppe (Z-score). Der findes moderat til svært reduceret metabolisk aktivitet i de laterale og mesiale parietal- og occipitalregioner. Precuneus (rød pil) er involveret, men med relativ præservation af metabolisk aktivitet i de posteriore dele af gyri cinguli (hvid pil), således at det såkaldte *cingulate island sign*, som ofte ses ved demens med *Lewy bodies*, fremkommer. **B**. Aksial skive af CT (til venstre), FDG-PET (i midten) og Z-score (til højre) på niveau med den stiplede hvide linje i A. Svært og signifikant nedsat metabolisk aktivitet i laterale (magenta pile) og mesiale occipitalregioner, men med relativ bevarelse af aktiviteten i de posteriore dele af gyri cinguli (hvid pil). CT viser strukturelt intakte forhold, og den metaboliske reduktion kan ikke forklares ved fundene på CT.

diagnosen med tilstrækkelig sikkerhed. Ved DLB er der dokumenteret effekt af acetylkolinesterasehæmmere (donepezil og rivastigmin) på de kognitive symptomer [4], og præparaterne kan hos nogle have eklatant effekt. Derimod har patienter med DLB øget følsomhed for antipsykotika og får typisk udtalte bivirkninger. Kendskab til diagnosen DLB er afgørende for korrekt udredning, hvilket kan reducere antallet af unødvendige indlæggelser og uhensigtsmæssig medicinering med f.eks. antidopaminerge stoffer, men også sikre en tidlig tværfaglig medicinsk, fysioterapeutisk og social behandlingsindsats, som er nødvendig ved DLB.

SUMMARY

Nanna W. Dombernowsky, Ian Law & Steen G. Hasselbalch:
Confusion, loss of consciousness and unspecific visual hallucinations may be symptoms of dementia with Lewy bodies
Ugeskr Læger 2018;180:V04180305

Dementia with Lewy bodies (DLB) is a common type of dementia. The core clinical symptoms are visual

hallucinations, fluctuating cognition with pronounced variations in attention, REM sleep behaviour disorder and parkinsonism. Early diagnosis and differentiation from Alzheimer's disease can be challenging, especially when the core clinical symptoms are modest or only partly present. In this case report, we describe two patients, who had unexplained loss of consciousness and visual hallucinations, which were the early signs of DLB in absence of parkinsonism.

KORRESPONDANCE: *Nanna W. Dombernowsky*. E-mail: nanna.winther.dombernowsky.01@regionh.dk

ANTAGET: 5. juli 2018

PUBLICERET PÅ UGESKRIFTET.DK: 17. september 2018

INTERESSEKONFLIKTER: ingen. Forfatternes ICMJE-formularer er tilgængelige sammen med artiklen på Ugeskriftet.dk

LITTERATUR

1. Walker Z, Possin KL, Boeve BF el al. Lewy body dementias. Lancet 2015;386:1683-97.
2. McKeith I, Boeve B, Dickson D et al. Diagnosis and management of dementia with Lewy bodies: fourth consensus report of the DLB Consortium. Neurology 2017;89:88-100.
3. Savica R, Bradley BF, Mielke MM. When do α-synucleinopathies start? JAMA Neurol 2018;75:503-9.
4. O'Brien JT, Holmes C, Jones M et al. Clinical practice with anti-dementia drugs: a revised (third) consensus statement from the British Association for Psychopharmacology. J Psychopharmacol 2017;31:147-68.