Ventrikelaspiration er meget sjældent indiceret ved forgiftninger

Søren Bøgevig[1, 2], Mikkel Bring Christensen[1, 2], Jonathan Aavang Petersen[1, 3], Kim Peder Dalhoff[1, 2], Tonny Studsgaard Petersen[1, 2], Dorte Fris Palmqvist[1, 4] & Lotte Christine Groth Høgberg[1, 4]

STATUSARTIKEL

1) Giftlinjen, Bispebjerg og Frederiksberg Hospital
2) Klinisk Farmakologisk Afdeling, Bispebjerg og Frederiksberg Hospital
3) Arbejds- og Miljømedicinsk Afdeling, Bispebjerg og Frederiksberg Hospital
4) Anæstesiologisk Afdeling, Bispebjerg og Frederiksberg Hospital

Ugeskr Læger 2018;180:V04180252

Gastrointestinal dekontaminering er central i forgiftningsbehandlingen for at begrænse absorption af giftstoffer, der er indtaget oralt. Gennem et par århundreder har ventrikelaspiration, oftest inklusive ventrikelskylning, og i denne artikel samlet benævnt ventrikeltømning, traditionelt været anvendt for at fjerne giftstofferne, f.eks. lægemidler eller toksiner, fra mavesækken. Generelt er området præget af en relativt beskeden mængde evidens. Majoriteten udgøres af kasuistikker og retrospektive opgørelser, der har stor heterogenitet i såvel interventionen (ventrikeltømningsproceduren), populationerne (fra raske frivillige til svært forgiftede) og opgjorte effektparametre. Senest i 2013 har de europæiske og nordamerikanske toksikologiske selskaber udgivet en fællesstatus vedrørende ventrikeltømning hos forgiftningspatienter [1].

I forbindelse med de mange tusind henvendelser, som Giftlinjen årligt modtager direkte fra sundhedsfaglige, primært læger, observeres der hyppig anvendelse af ventrikelaspiration ved forgiftninger [2]. I denne artikel præsenteres den relevante viden på området, herunder internationale anbefalinger. Formålet er at placere anvendelsen af ventrikelaspiration korrekt i forhold til andre gastrointestinale dekontaminerings-metoder tilpasset det danske sundhedsvæsen. Yderligere præsenteres vigtige fysiske og praktiske forhold ved en række giftstoffer, der har betydning ved en eventuel ventrikelaspiration. Ligeledes omtales anvendelsen af aktivt kul, da dette ofte har dannet sammenligningsgrundlaget for studier, hvor effekten af ventrikeltømning er undersøgt, men evidensen for anvendelsen af aktivt kul i forgiftningsbehandlingen gennemgås ikke her (**Tabel 1**).

HOVEDBUDSKABER

- For både børn og voksne gælder, at ventrikelaspiration kun bør iværksættes i få og ganske særlige forgiftningssituationer – og aldrig rutinemæssigt.
- Ventrikelaspiration bør udelukkende anvendes ved livstruende indtagelse af giftstoffer, der fysisk kan passere igennem ventrikelsonden, og hvor behandlingsalternativer samlet set vurderes som utilstrækkelige.
- Langt de fleste forgiftede patienter kan behandles symptomatisk, evt. efter gastrointestinal dekontaminering med aktivt kul som symptomreducerende tiltag tillige med specifikke antidoter og eventuelt eliminationsfremmende metoder.

VENTRIKELTØMNING VED FORGIFTNINGER – DEN DANSKE METODE

Internationalt sker ventrikeltømning (*gastric emptying*) ved en kombination af ventrikelaspiration (*gastric aspiration*) i reglen kombineret med ventrikelskylning (*gastric lavage*) [3]. Ventrikelskylning med store væskemængder anvendes generelt ikke i Danmark ved forgiftninger. Provokeret opkastning ved hjælp af brækrod (*ipecacuanha*) anvendes ligeledes ikke længere, og midlet blev fjernet fra dansk sygehusregi i 2017. Ventrikelaspiration som klinisk procedure blev beskrevet i Ugeskrift for Læger i 2007 [4]. Her anbefales en sonde med størrelsen 30 eller 32 F (10-10,7 mm i ydre diameter) ved forgiftninger. Ventrikelaspiration, hvor en sonde føres ned, og ventriklen forsøges tømt ved sugning, evt. under replacering/rotation af sonden, men uden brug af gentagne skylninger, er ikke systematisk undersøgt. Erfaringerne fra internationale kliniske studier lader sig derfor kun i mindre grad overføre til danske forhold. Den historiske baggrund for at udelade brug af skylning i Danmark har oprindelse i flere ældre studier, der blev udført i 1940-1960'erne [5-7]. Specielt i et dansk studie, der blev publiceret i 1942, indikerede man, at ventrikelskylning var forbundet med pulmonal aspiration, idet der blev fundet kulpartikler i alveolerne (post mortem) hos otte af ni patienter, hvor ventrikelskylning var blevet udført [6]. Det konkluderedes i studiet, at effekten af ventrikeltømningen var tvivlsom, og at skylning var forbundet med betydende risiko, hvorfor anvendelse af væske under proceduren blev frarådet. Denne vurdering blev efterfølgende afgørende for den danske måde at foretage ventrikeltømning på. Et andet teoretisk forbehold er risikoen for at presse det toksiske stof mere distalt i tarmen og sandsynligheden for at dilatere denne, hvorved absorption fremskyndes og øges.

EFFEKT AF VENTRIKELTØMNING I MODELSTUDIER

I forgiftningsmodeller med simulerede overdoseringer

TABEL 1

Oversigt over udvalgte metoder til gastrointestinal dekontaminering.

Metode	Teknik/metode	Idéen/teorien bag anvendelsen, indikation og anvendelse	Indikation og anvendelse ved forgiftningsbehandling i Danmark
Aktivt kul			
Enkeltbehandling	Gives peroralt, opslemmet i vand eller is (primært til børn), ved forgiftninger hvor indtaget toksin[a] binder til aktivt kul Tilstræb aktivt kul:lægemiddel-ratio på min. 10:1 som er min. 50 g kul/5 g lægemiddel, børn: 1 g/kg legemsvægt Gives i tempo tilpasset ventriklens kapacitet	Forhindre/minimere optag af toksin[a] fra tarmlumen ved reversibel binding til aktivt kul	Indiceret ved oralt indtag af toksin[a] der binder til aktivt kul Behandlingsvinduet og dosis tilpasses toksinet[a] og ved lægemiddeloverdosering også formuleringen Meget udbredt anvendelse
Gentagen dosering		Tillige evt. eliminationsfremmende	Indiceret ved oralt indtag af depotformulering og toksin[a] med enterohepatisk recirkulation Meget udbredt anvendelse
Ventrikel			
Aspiration	Sondeanlæggelse, oro- eller nasogastrisk, og sugning med tryk op til 200-300 mmHg	Toksinet[a] forsøges fjernet fra ventriklen	Meget sjældent indikation Fortsat udbredt anvendelse
Skylning	Instillation af skyllevæske 200-250 ml, som herefter suges op gennem oro- eller nasogastrisk sonde Gentages 5-10 × indtil klart skyllevand	Tillige skylning for at faststof skal blive tilgængeligt for evakuering	Uafklaret indikation Anvendes ikke i Danmark
Tarmskylning	En polyethylenglycolelektrolytopløsning doseres kontinuerligt oralt til den kvitterede rektalvæske er klar, nær farveløs og partikelløs	Forkort transittiden gennem tyndtarmen for derved at forhindre eller reducere toksinabsorption[a]	Overvejes ved massive indtag af visse typer af depotformulerede lægemidler, f.eks. depottabletter med jern Elimination af fremmedlegemer og poser/pakker med illegale rusmidler: *body-packers* Anvendes sjældent
Endoskopi, gastroskopi, evt. kirurgi	Endoskopisk eller kirurgisk fjernelse af toksin[a]	Overblik over vævsskade ved indtag af ætsende toksiner[a] Fjernelse af farmakobezoarer eller fremmedlegemer	Diagnostisk inden for første døgn efter eksponering for vævsskadende/ætsende substanser og batterier Overvejes ved poser/pakker med illegale rusmidler: *body-packers*, og fjernelse af farmakobezoar Anvendes sjældent

a) Dækker alle legemsfremmede stoffer som har potentiel giftvirkning på organismen og inkluderer lægemidler, naturlægemidler, kosttilskud, rusmidler, kemikalier, planter og svampe.

har man i de seneste årtier primært sammenlignet ventrikeltømning med aktivt kul eller ingen behandling. I enkelte dyrestudier (med hunde), alle af ældre dato, er effekten af ventrikeltømning vurderet ud fra, hvor meget af en indgiven markør (f.eks. bariumsulfat eller salicylat) der procentuelt blev suget op, typisk efter 15 minutter og en time [1]. De evakuerede mængder var præget af stor variation mellem forsøgsdyrene (0-69%) og var typisk aftagende, jo senere interventionen blev foretaget. Samtidig er ekstrapolerbarheden til mennesker formentlig lille, da alle dyrene var bedøvede og havde fået smertestillende midler.

Studier med raske frivillige forsøgspersoner med simulerede overdoseringer med lægemidler eller markørstoffer viste hurtigt aftagende effekt over tid af ventrikeltømning. I flere studier har man undersøgt effekten af ventrikelaspiration og -skylning på biotilgængelighed. En finsk gruppe har på baggrund af studier med tre lægemidler konkluderet, at der ikke var større effekt af ventrikeltømning (inkl. ti skylninger a 200 ml), inden der blev givet aktivt kul (25 g) end af 25 g aktivt kul givet alene [8]. Tillige er der i et studie med tre andre lægemidler fundet, at ventrikelskylning alene var mindre effektivt end aktivt kul alene [9]. Interventionerne blev gennemført 30 minutter efter indtagelse, og absorptionen for de seks lægemidler blev reduceret med 27-55% i grupperne, der alene fik aktivt kul. I et dansk studie fra 2002 fandt man tilsvarende ingen forskel i absorptionen af paracetamol (50 mg/kg) mellem kombinationsintervention med ventrikeltømning (aspiration og skylning med 4 × 50 ml vand) efterfulgt af aktivt kul og behandling med aktivt kul alene [10]. En

begrænsning for alle studierne er, at der blev anvendt atoksiske doser af lægemidlerne.

KLINISKE STUDIER

Gennem årene har man i en del forskellige studier søgt at afdække effekten af ventrikeltømning hos akutte forgiftningspatienter. Samtlige studier var ublindede og af ældre dato, men de er ikke eftergjort med større systematik senere hen. I studier fra 1960'erne undersøgte man mængden af barbiturater i aspiratet og fandt, at det kun var muligt at fjerne små mængder, ofte under 200 mg (fra 0 mg til 450 mg), hvilket svarer til enkelte terapeutiske doser [1, 6, 11]. I et senere studie fra 1966 fandt man, at ventrikelaspiratet indeholdt mere end 1 g salicylat hos seks ud af 23 patienter med salicylatforgiftning. I ingen af studierne var man bekendt med mængden af indtaget lægemiddel [11]. I et kohortestudie fra 1981 analyserede man den stofmængde, som kunne aspireres hos 76 personer, og estimerede, at der hos over 80% blev suget mindre end to terapeutiske barbituratdoser op, og kun hos knap 7% var det mere end to terapeutiske doser [12]. Effekten på patientens kliniske tilstand af ventrikeltømning og aktivt kul sammenlignet med aktivt kul alene er undersøgt i tre studier. I ingen af studierne fandt man en gavnlig effekt af ventrikeltømning. Et studie med 592 patienter viste dog, at der i en mindre subgruppe, som fik foretaget ventrikeltømning efterfulgt af aktivt kul givet inden for en time, var en bedre klinisk effekt hos hver fjerde (16/56), sammenlignet med hos hver tiende patient (3/32), som ikke fik behandling [13].

BØRN OG VENTRIKELASPIRATION

Uforsætlige indtagelser af giftstoffer hos børn i præskolealderen er en hyppig årsag til kontakt til sundhedssystemet. Her er der ofte tale om eksponeringer for en mindre mængde toksin, og alvorlige symptomer er sjældne. Der er ikke publiceret studier, hvor effekten af ventrikeltømning hos børn er systematisk undersøgt. Et kohortestudie fra Norge i 2007 viste, at anvendelse af ventrikelskylning hos børn var faldet fra 27% til 9% på 30 år. Det blev vurderet, at anvendelsen fortsat var for udbredt, f.eks. blev knap en tredjedel af ventrikeltømningerne udført mere end to timer efter toksinindtaget [14].

TIDSPERSPEKTIVET

Studierne viser samlet set, at tiden er afgørende for muligheden for at fjerne materiale fra mavesækken. En grænse på en time efter indtagelsen er hyppigt anført, omend det er påvist, at ventriklens motilitet ofte er påvirket hos en akut forgiftet patient, og at giftstof kan være til stede i ventriklen i mange timer efter indtagelsen [15, 16]. Lægemidler, der er indtaget i overdosering, kan hæmme gastrointestinal motilitet og nedsætte ventrikeltømningshastigheden i betydelig grad. Det gælder f.eks. for opioider eller lægemidler med antikolinerg virkning [17]. Herudover er det også tilfældet ved indtagelse af store mængder af lægemidler, som f. eks. paracetamol, der almindeligvis ikke forventes at påvirke motiliteten [18]. Der er således unikke forhold i forgiftningssituationen, der kan føre til nedsat ventrikelmotilitet.

INTERNATIONALE ANBEFALINGER OG FREMTIDEN FOR VENTRIKELASPIRATION

De europæiske og nordamerikanske toksikologiske selskaber har i 2013 efter gennemgang af litteraturen konkluderet, at evidensen for ventrikeltømning er svag, og at proceduren kan være forbundet med betydende komplikationer [1]. Der gives ingen konkrete eksempler på, hvornår en eventuel ventrikeltømning kunne være indiceret. Det konkluderes, at kun i de teoretiske/særlige tilfælde, hvor risikoen ved proceduren opvejes af forgiftningsrisikoen af giftstoffet, kan man overveje ventrikeltømning [1]. Ved gennemgang af litteraturen fra 2013 til dato blev der ikke fundet nogen publikationer, der giver anledning til at ændre på dette. Større klinisk kontrollerede studier mangler. I to opgørelser analyseres henholdsvis retrospektivt *poison centre*-data og prospektivt international variation i gastrointestinal dekontaminering, inklusive ventrikelskylning hos børn, i forhold til gældende anbefalinger [1, 19, 20]. I begge

FIGUR 1

Eksempel på ventrikelsonde i størrelse 30 F med to ovale huller med dimensionen 4 × 11 mm (kun et er synligt her), den indre diameter er 8 mm, længden er 80 cm, samt eksempler på depotformuleringer af hyppigt anvendte lægemidler i samme størrelsesforhold. Ingen af disse kan i praktisk suges op gennem ventrikelsonden.

Seroquel Prolong
Depottablet 200 mg
Mål i mm: 6,6 × 17

Litarex
Depottablet 200 mg
Mål i mm: 6,6 × 17

Ferro Duretter
Depottablet 100 mg
Mål i mm:10,2 × 10,2

OxyContin
Depottablet 30 mg
Mål i mm: 8 × 8

TABEL 2

Eksempler på komplikationer beskrevet i forbindelse med ventrikelaspiration, samt kontraindikationer.

Komplikationer[a]
Skader og blødning på spiserøret og ventrikel
Opkastning
Aspirationspneumonitis
Elektrolytforstyrrelser med hypokalcæmi, hypomagnesæmi, hypernatræmi
Leukocytose
Respirationssvigt
Cirkulatorisk påvirkning, hypertension, refleksbradykardi
Dødsfald direkte relateret til proceduren, pga. utilstrækkelig luftvejsbeskyttelse
Kontraindikationer
Kriterierne for aspiration er ikke til stede, jf. Figur 1
Patienten har ikke beskyttede luftveje eller er i risiko for at miste luftvejsbeskyttende reflekser uden at blive intuberet
Generelt er intubation af forgiftningspatienten ikke indiceret for udelukkende at kunne anlægge ventrikelsonde til at indgive aktivt kul eller foretage aspiration
Efter intubation kan ventrikelaspiration udføres, hvis indikation foreligger
Indtagelse af et toksin[b] med et højt aspirationspotentiale til lungerne uden intubation, f.eks. flydende kulbrinter
Indtagelse af kemikalier med ætsende eller anden vævsskadende effekt
Indtagelse af fremmedlegemer eller poser/pakker med illegale rusmidler, f.eks. *body-packers*
Øget blødningsrisiko eller gastrointestinal perforationsrisiko pga. underliggende patologi, nylige operationer eller en anden medicinsk tilstand, som kunne blive yderligere kompromitteret ved brug af ventrikelaspiration

a) International litteratur beskriver ofte *gastric lavage*, hvor der er anvendt betydende volumen skyllevand, flere liter.
b) Dækker alle legemsfremmede stoffer som har potentiel giftvirkning på organismen og inkluderer lægemidler, naturlægemidler, kosttilskud, rusmidler, kemikalier, planter og svampe.

opgørelser påpeger man stor variation i tilfælde, hvor ventrikelskylning initieres, og at det udbredt sker på uhensigtsmæssigt eller direkte forkert grundlag. I casebaserede studier rapporteres der om hyppig og/eller rutinemæssig brug af ventrikeltømning, men kun få reflekterer over den opnåede kliniske effekt eller over mængden af tablet-/kapselrester eller mængden/volumen af toksisk stof, som blev hentet op ved proceduren [3]. I enkeltstående tilfælde anvendes der gastroskopi eller CT til verificering af, om der fortsat ligger toksin i ventriklen [21-24]. Denne mangel på præcision og dokumenteret effekt i litteraturen understøtter anbefalingen om, at ventrikeltømning som udgangspunkt ikke bør anvendes ved behandling af forgiftningspatienter og aldrig rutinemæssigt.

PRAKTISKE FORHOLD OG KOMPLIKATIONER VED VENTRIKELASPIRATION

En teoretisk forudsætning for at udføre en effektiv ventrikelaspiration er dels, at det mistænkte toksiske stof er til stede i ventriklen, og at stoffet fysisk kan passere gennem hullerne i sonden. For faste formulerede lægemidler gælder det således, at tabletten/kapslen skal være lille eller henfaldet og opløst i betydende grad [16]. En stor del af de lægemidler, der er formuleret som depotpræparater, og mange almindelige formuleringer vil rent fysisk ikke kunne hentes op (**Figur 1**). Dannelsen af et farmacobezoar (sammenklistret kapsel-/tabletmasse) vil ligeledes forhindre ophentning [25-28]. Omvendt forventes det, at flydende toksiner, herunder lægemiddelmiksturer og kemikalier, som udgangspunkt hurtigt tømmes af ventriklen (forventeligt inden for en time). Der er dermed næppe en klinisk betydende effekt af ventrikelaspiration, hvis den foretages ud over en time efter toksinindtag.

Ventrikeltømning bør yderligere udelukkende foretages af personale, der har den fornødne træning og ekspertise [1]. En bred vifte af komplikationer ved ventrikeltømning er beskrevet, og hvis det vurderes, at ventrikelaspiration kan have en gavnlig effekt, kræver det fravær af kontraindikationer [3, 29, 30]. Komplikationer og kontraindikationer er præsenteret i **Tabel 2**.

KONKLUSION

Ventrikeltømning ved forgiftninger har været anvendt gennem årtier ud fra ideen om, at giftstoffet kunne evakueres fra mavesækken og derved ikke udøve giftvirkning på kroppen. Interventionen er præget af tradition. Der er minimal litteratur, hvor effekten af aspiration belyses, uden at man samtidig har foretaget gentagne skylninger af ventriklen. Litteraturen om ventrikelaspiration kombineret med ventrikelskylninger viser heller ingen gavnlig effekt. Komplikationer ved sondeanlæggelsen kan til gengæld være af betydning. Rutinemæssig ventrikelaspiration frarådes internationalt, og en

FIGUR 2

Behandlingsovervejelser ved gastrointestinal dekontaminering og kriterier for ventrikelaspiration. Termen »toksin« dækker alle legemsfremmede stoffer, som har potentiel giftvirkning på organismen og inkluderer lægemidler, naturlægemidler, kosttilskud, rusmidler, kemikalier, planter og svampe.

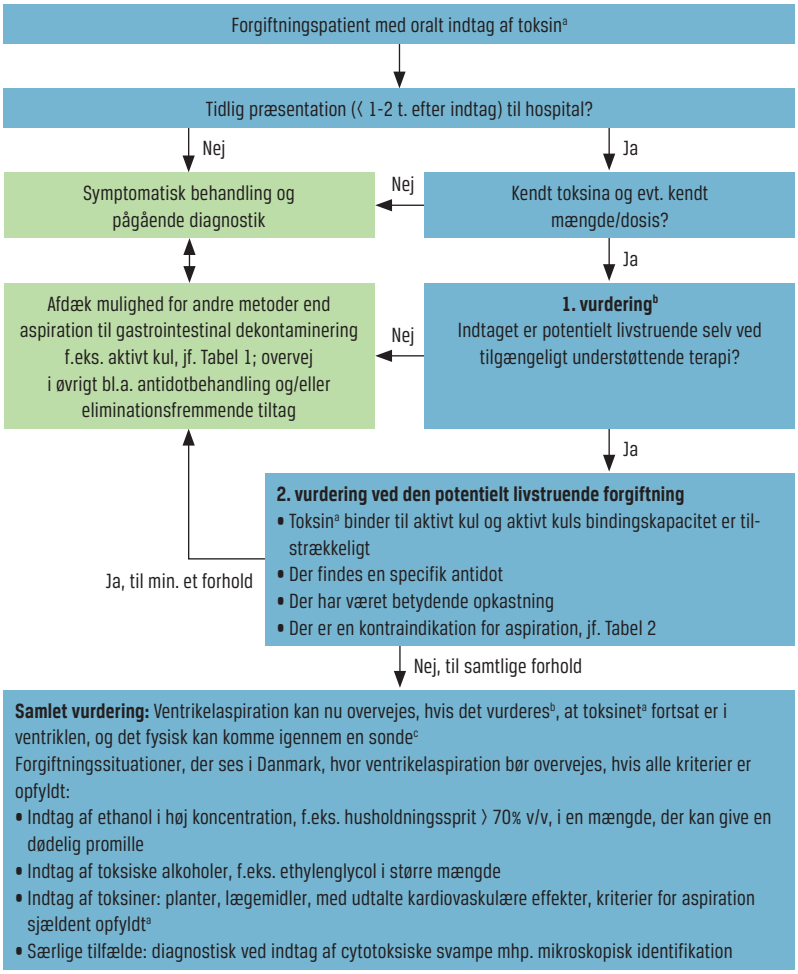

a) Der anbefales samråd med Giftlinjen ved vurdering af alvorligheden af eksponering, og hvorvidt der er tale om et potentiel livstruende indtag (den samlede risikovurdering), samt valg af metode til gastrointestinal dekontaminering.
b) Udelukker de fleste depotformuleringer og mange andre faste lægemiddelformuleringer.

opdateret litteraturgennemgang giver ikke anledning til at anbefale aspiration. Vi anbefaler, at rutinemæssig ventrikelaspiration undlades, og anden indiceret behandling f.eks. indgift af aktivt kul og understøttende behandlinger prioriteres (**Figur 2**). I undtagelsestilfælde, hvor den forgiftede patient ankommer tidligt til hospitalet med en potentielt livstruende forgiftning, og der ikke findes gode alternative behandlingsmuligheder, kan ventrikelaspiration overvejes. Dette forudsætter dog fravær af kontraindikationer, og at der er tale om et giftstof, der fysisk kan komme igennem en sonde. I alle tilfælde bør interventionen først ske efter samråd med Giftlinjen.

SUMMARY

Søren Bøgevig, Mikkel Bring Christensen, Jonathan Aavang Petersen, Kim Peder Dalhoff, Tonny Studsgaard Petersen, Dorte Fris Palmqvist & Lotte Christine Groth Høgberg:
Indications for orogastric emptying in poisonings are rarely present
Ugeskr Læger 2018;180:V04180252

Orogastric aspiration (OA) without orogastric lavage has been the traditional gastric emptying method of choice in Denmark; this being based on national historic studies on poisoned patients. The treatment is still observed to be initiated prior to consultations with the Danish poisons information centre. In this review, we present relevant knowledge in the field of OA. The procedure should only be considered in very limited cases and never routinely. Also, an algorithm is presented for its rare use in relation to other more effective gastrointestinal decontamination methods.

KORRESPONDANCE: *Søren Bøgevig.*
E-mail: soeren.boegevig.03@regionh.dk

ANTAGET: 28. september 2018
PUBLICERET PÅ UGESKRIFTET.DK: 3. december 2018
INTERESSEKONFLIKTER: ingen. Forfatternes ICMJE-formularer er tilgængelige sammen med artiklen på Ugeskriftet.dk

LITTERATUR

1. Benson BE, Hoppu K, Troutman WG et al. Position paper update: gastric lavage for gastrointestinal decontamination. Clin Toxicol (Phila) 2013;51:140-6.
2. Westergaard B, Hoegberg LC, Greonlykke TB. Adherence to international recommendations for gastric lavage in medical drug poisonings in Denmark 2007-2010. Clin Toxicol (Phila) 2012;50:129-35.
3. Hoegberg LCG. Techniques used to prevent gastrointestinal absorption. I: Nelson LS, Hoffman RS, Howland MA et al, red. Goldfrank's toxicologic emergencies. McGrawHill, 2018/2019 (i trykken):48-70.
4. Jensen AG. Ventrikelaspiration. Ugeskr Læger 2007;169:2516-7.
5. Clemmesen C, Nilsson E. Therapeutic trends in the treatment of barbiturate poisoning – the Scandinavian method. Clin Pharmacol Ther 1961;2:220-9.
6. Harstad E, Møller KO, Simesen MH. Über den Wert der Magenspülung bei der Behandlung von akuten Vergiftungen. Acta Med Scand 1942;112:478-514.
7. Louw A. Treatment of acute barbituric acid poisoning; ten years' experience at the centre for the treatment of poisoning in Copenhagen. Dan Med Bull 1958;5(4):137-43.
8. Lapatto-Reiniluoto O, Kivisto KT, Neuvonen PJ. Effect of activated charcoal alone or given after gastric lavage in reducing the absorption of diazepam, ibuprofen and citalopram. Br J Clin Pharmacol 1999;48:148-53.
9. Lapatto-Reiniluoto O, Kivisto KT, Neuvonen PJ. Gastric decontamination performed 5 min after the ingestion of temazepam, verapamil and moclobemide: charcoal is superior to lavage. Br J Clin Pharmacol 2000;49:274-8.
10. Christophersen AB, Levin D, Hoegberg LC et al. Activated charcoal alone or after gastric lavage: a simulated large paracetamol intoxication. Br J Clin Pharmacol 2002;53:312-7.
11. Matthew H, Mackintosh TF, Tompsett SL et al. Gastric aspiration and lavage in acute poisoning. Br Med J 1966;1:1333-7.
12. Comstock EG, Faulkner TP, Boisaubin EV et al. Studies on the efficacy of gastric lavage as practiced in a large metropolitan hospital. Clin Toxicol (Phila) 1981;18:581-97.
13. Kulig K, Bar-Or D, Cantrill SV et al. Management of acutely poisoned patients without gastric emptying. Ann Emerg Med 1985;14:562-7.
14. Rajka T, Heyerdahl F, Hovda KE et al. Acute child poisonings in Oslo: a 2-year prospective study. Acta Paediatr 2007;96:1355-9.
15. Halcomb SE, Sivilotti ML, Goklaney A et al. Pharmacokinetic effects of diphenhydramine or oxycodone in simulated acetaminophen overdose. Acad Emerg Med 2005;12:169-72.
16. Miyauchi M, Hayashida M, Yokota H. Evaluation of residual toxic tubstances in the stomach using upper gastrointestinal endoscopy for management of patients with oral drug overdose on admission: a prospective, observational study. Medicine 2015;94:e463.
17. Bond GR. The role of activated charcoal and gastric emptying in gastrointestinal decontamination: a state-of-the-art review. Ann Emerg Med 2002;39:273-86.

18. Adams RH. Abandon gastric lavage in the accident and emergency department? Arch Emerg Med 1984;1:234-5.
19. Donkor J, Armenian P, Hartman IN et al. Analysis of gastric lavage reported to a statewide poison control system. J Emerg Med 2016;51:394-400.
20. Mintegi S, Dalziel SR, Azkunaga B et al. International variability in gastrointestinal decontamination with acute poisonings. Pediatrics 2017;140:e20170006.
21. Adler P, Lynch M, Katz K et al. Hypothermia: an unusual indication for gastric lavage. J Emerg Med 2011;40:176-8.
22. Kimura Y, Kamada Y, Kimura S. A patient with numerous tablets remaining in the stomach even 5 hours after ingestion. Am J Emerg Med 2008;26:118.e1-118.e2.
23. Kimura Y, Kamada Y, Kimura S. Efficacy of abdominal computed tomography and nasogastric tube in acute poisoning patients. Am J Emerg Med 2008;26:738.e3-738.e5.
24. Schwerk C, Schulz M, Schwerk N et al. Etilefrinhydrochloride tablet ingestion: successful therapy by endoscopic removal of tablet conglomerate. Klin Padiatr 2009;221:93-6.
25. Annas A, Personne M, Pedersen SH et al. Disintegration and possible bezoar formation of large sized extended release tablets – an in vitro study. Clin Toxicol (Phila) 2017;55:387.
26. Hoegberg LCG, Refsgaard F, Pedersen SH et al. Potential pharmacobezoar formation of large size extended-release tablets and their dissolution – an in vitro study. Clin Toxicol (Phila) 11. okt 2018 (e-pub ahead of print).
27. Mortensen KE, Munkholm J, Dalhoff KP et al. Oesophageal obstruction from a pharmacobezoar resulting in death. Basic Clin Pharmacol Toxicol 2017;120:213-6.
28. Rauber-Luthy C, Hofer KE, Bodmer M et al. Gastric pharmacobezoars in quetiapine extended-release overdose: a case series. Clin Toxicol (Phila) 2013;51:937-40.
29. Albertson TE, Owen KP, Sutter ME et al. Gastrointestinal decontamination in the acutely poisoned patient. Int J Emerg Med 2011;4:65.
30. Griffiths EA, Yap N, Poulter J et al. Thirty-four cases of esophageal perforation: the experience of a district general hospital in the UK. Dis Esophagus 2009;22:616-25.