Transoral robotkirurgi til behandling af hoved-hals-kræft

Hani Ibrahim Channir, Asher Lou Isenberg, Niclas Rubek, Anne Fog Lomholt, Susanne Irene Scott, Jesper Filtenborg Tvedskov, Birgitte Wittenborg Charabi & Christian von Buchwald

STATUSARTIKEL

Øre-næse-halskirurgisk og Audiologisk Klinik, Rigshospitalet

Ugeskr Læger 2018;180:V05180341

Transoral robotkirurgi (TORS) blev i 2009 godkendt af U.S. Food & Drug Administration i USA til behandling af tidlige stadier af mundsvælgkræft. Indførelsen af TORS har især været drevet af en stærkt stigende forekomst af mundsvælgkræft i den vestlige verden forårsaget af humant papillomvirus (HPV). Der diagnosticeres i Danmark ca. 400 nye tilfælde af mundsvælgkræft årligt [1-4]. I de kommende år forventes det, at hyppigheden af mundsvælgkræft overhaler livmoderhalskræft og bliver den hyppigst forekommende HPV-forårsagede kræftform i Danmark [3]. HPV-forårsaget mundsvælgkræft er primært lokaliseret i halsmandler og i tungerod. Patienter med HPV-DNA-positiv mundsvælgkræft er ofte yngre mænd (< 60 år) med en signifikant bedre overlevelse end patienter med HPV-negativ mundsvælgkræft [5, 6]. Denne nye patientgruppe stiller med deres forventede længere restlevetid og overordnede bedre prognose højere krav til lav behandlingsmorbiditet.

Standardbehandlingen af mundsvælgkræft i Danmark følger de danske retningslinjer anno 2014 fra Danish Head and Neck Cancer Group (DAHANCA) og omfatter strålebehandling med eller uden kemoterapi – en behandlingsform, som er associeret med risiko for både akutte og kroniske bivirkninger [7]. I flere mindre prospektive og retrospektive studier har man belyst mulige fordele ved behandling af mundsvælgkræft med TORS versus stråle- og kemoterapi [8].

I 2013 modtog Øre-næse-halskirurgisk og Audiologisk Klinik på Rigshospitalet en privat donation fra en dansk nonprofitfond til indkøb af en operationsrobot (da Vinci Si). Denne donation dannede baggrunden for et prospektivt protokolleret studie, hvor man påviste, at robotkirurgisk behandling til patienter med mundsvælgkræft er gennemførlig og sikker [9]. Her i 2018 forventes lancering af et nationalt randomiseret studie i Danmark, hvor man sammenligner synkefunktionen efter TORS og primær stråle- og kemoterapi af egnede patienter med tidlige stadier af HPV-forårsaget mundsvælgkræft.

Formålet med denne artikel er at give et indblik i anvendelsen og udviklingen af TORS som led i udredningen og behandlingen af kirurgiske sygdomme i hoved-hals-området samt beskrive de fremtidige perspektiver.

FIGUR 1

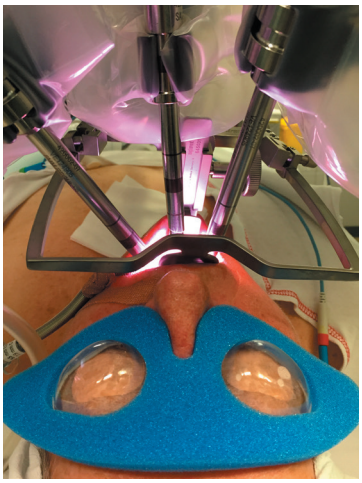

Transoral indføring af to instrumentarme og en kameraarm vha. en specialudviklet mundspærreramme. Patienten er lejret på ryggen med hovedet bøjet let bagover.

HOVEDBUDSKABER

- Igennem de seneste to årtier er der observeret en stor og signifikant stigning i antallet af patienter med humant papillomvirus-forårsaget mundsvælgkræft i Danmark.
- Denne nye patientgruppe stiller med deres forventede længere restlevetid og overordnede bedre prognose højere krav til reduktion af behandlingsmorbiditet, end patienterne gjorde tidligere.
- Transoral robotkirurgi er en ny kirurgisk behandling, der for de tidlige tumorstadier udgør et behandlingsalternativ til den konventionelle behandling med stråle- og kemoterapi.

TRANSORAL ROBOTKIRURGI

TORS har en række fordele og ulemper sammenlignet med konventionelle kirurgiske procedurer (transoral laserkirurgi eller åben kirurgi) [10]. Med en specialudviklet mundspærreramme eksponeres halsmandler og tungerod, og der gøres plads til to instrumentarme og en kameraarm (**Figur 1**). Ved at anvende en naturlig kropsåbning er der ikke behov for at skabe en alternativ kirurgisk adgang til instrumentholdere, som det ellers er kendt ved laparoskopisk kirurgi. Robottens tredimensionelle kamera giver et bedre dybdesyn og et skar-

pere billede end de kamerasystemer, der benyttes ved konventionelle endoskopiske procedurer. Robottens to instrumentarme kan vinkles i alle retninger, hvorved der kan opnås overblik og adgang til ellers utilgængelige områder i mundsvælget, særligt omkring tungeroden (**Figur 2**). Samme teknik kan også benyttes til at operere sygdomme, som er lokaliseret i struben. Ved den transorale adgang opnås der mulighed for at kunne udtage kirurgiske biopsier og foretage resektioner i områder, uden at dette resulterer i uacceptabel morbiditet som ved den kirurgiske adgangsvej, hvor proceduren vil kunne medføre deling af underkæben.

Operatøren sidder ved en konsol med mulighed for individuelt tilpasset ergonomisk position. Kirurgens bevægelser overføres nedskaleret, samtidig med at en eventuel fysiologisk tremor fjernes. Dette, kombineret med kameraets evne til forstørrelse, medfører mulighed for høj præcision og vævsbesparende kirurgi. En kirurgisk assistent sidder ved patienten og sikrer, at der ikke sker utilsigtet kollision af instrumentarme samt assisterer med sug og blødningskontrol [11].

Ved selve robotkirurgien er ulemperne af logistiske og tekniske karakterer (**Tabel 1**). Anskaffelsesomkostninger og driftsomkostninger ved robotkirurgi er betragtelige. Ud over årlige serviceaftaler anvendes en del engangsudstyr samt andet udstyr med meget begrænset levetid. Tilgængeligheden kan desuden være en begrænsning, idet flere klinikker ofte kan booke sig ind til anvendelse af robotten. Der er et relativt højt tidsforbrug i opstarten af TORS, dels i forbindelse med opsætning af robotten, dels ved indstilling af mundspærrerammen.

Endelig giver robotten ikke taktilt feedback, hvilket kan være en ulempe [10]. Med øget erfaring udvikles evnen til visuelt feedback, når instrumenter og væv interagerer, og behovet for taktilt feedback mindskes.

INDIKATIONER FOR TRANSORAL ROBOTKIRURGI

TORS-kirurgien er i fortsat udvikling –hvad angår både teknologi og indikationer for kirurgi [12]. Hovedindikationerne for at anvende TORS omfatter primær behandling af HPV-forårsaget mundsvælgkræft i tidlige stadier og sidste kirurgiske led i udredning af patienter, som er diagnosticeret med planocellulær karcinommetastase på halsen fra en ukendt primærtumor [13-15].

Robotkirurgisk resektion af det lymfoide væv i tungebasis hos sidstnævnte patientgruppe har vist sig at kunne anvendes til lokalisering af primærtumoren, særligt hvis metastasen er HPV-DNA-positiv [14]. Identificering af primærtumoren har en vigtig behandlingsmæssig konsekvens, da det vil føre til, at man enten kan færdigbehandle patienten med robotkirurgi alene eller målrette og reducere strålebehandlingen, der ellers vil kræve et betydeligt strålefelt, der omfatter hele halsen inkl. svælg og strube.

Anvendelsen af TORS er tillige en mulighed ved behandling af udvalgte recidiver ved mundsvælgkræft og strubekræft efter stråleterapi, resektion af retrofaryngeale lymfeknuder samt mindre nasofaryngeale/basis cranii-tumorer [16-18].

FIGUR 2

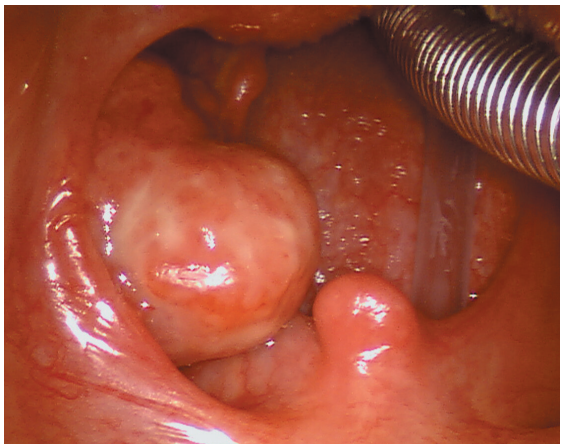

Transoral robotkirurgi. Venstresidig radikal tonsillektomi. Kameravinklen er som på Figur 1.

TABEL 1

Fordele og ulemper ved transoral robotkirurgi

Område	Fordele	Ulemper
Teknisk	Bedre overblik i snævre områder i mundsvælget samt dybdesyn via tredimensionelt kamera Vinklede optikker Større præcision Bedre manøvrebilitet til områder der er svært tilgængelige, f.eks. tungebasis Minimalt invasiv kirurgi Minimering af fysiologisk tremor	Manglende taktilt feedback Manglende specialudstyr til øre-næse-hals-procedurer Manglende evidens for læringskurve
Logistisk	Bedre ergonomisk stilling for kirurgen	Øget tidsforbrug til indstilling af mundspærreramme og opsætning af robot Højere omkostninger end konventionel kirurgi: pris for anskaffelse af robot, personale ved operation, årlig serviceaftale og robotudstyr Logistik forbundet med deling af robotten flere klinikker imellem

MÅLEPARAMETRE VED KLINISKE FORSØG MED TRANSORAL ROBOTKIRURGI

Gennemførlighed, sikkerhed og overlevelse

Ved indførelsen af enhver ny behandling er det en nødvendighed at dokumentere sikkerheden, den tekniske gennemførlighed, behandlingens effektivitet i forhold til onkologiske måleparametre (sygdomskontrol og overlevelse) samt morbiditet. I de fleste specialer, hvor robotkirurgi anvendes, sammenlignes denne med laparoskopisk kirurgi, og det har hidtil været vanskeligt at dokumentere gevinsten ved førstnævnte [19]. I modsætning hertil sammenlignes TORS med stråle- og kemoterapi, der er en effektiv behandling af HPV-forårsaget mundsvælgkræft, hvad angår overlevelse [5, 6].

Der foreligger omfattende prospektive studier fra hoved-hals-kræft-centre i hele verden, hvor den tekniske gennemførlighed af TORS belyses, og hvor det påvises, at TORS ikke er forbundet med alvorlige intra- eller postoperative komplikationer [20]. I flere kliniske studier og oversigtsstudier har man påvist/beskrevet den øgede anvendelse af TORS igennem de seneste år, og de lovende onkologiske og forbedrede funktionelle resultater ved behandling af HPV-forårsaget mundsvælgkræft fremhæves [21-23]. Generelt viser studierne, at overlevelsen efter kirurgisk behandling er sammenlignelig med overlevelsen efter stråle- og kemoterapi.

Der foreligger til dato ingen større publicerede, prospektive randomiserede studier, hvor man direkte sammenligner TORS med stråle- og kemoterapi [24]. Det betragtes som praktisk og tidsmæssigt umuligt at foretage et randomiseret studie mellem primær kirurgi og primær strålebehandling med overlevelse som det primære måleparameter, idet overlevelsen efter HPV-forårsaget mundsvælgkræft er så god, at det ville kræve et ganske betragteligt patientantal. Fokus har derfor været på at undersøge morbiditeten mellem de to behandlingsformer.

Bivirkninger i forbindelse med behandling og funktionelle måleparametre

Formålet og potentialet med TORS er at kunne tilbyde skånsom kirurgisk behandling mhp. at minimere behandlingsbivirkninger. De hyppigste bivirkninger, der er relateret til strålebehandling af mundsvælget, omfatter både akutte og kroniske former. Akut ses der ofte rødme og irritation i slimhinderne i mundhulen samt synkesmerter, hvilket kan medføre behov for længerevarende sondeernæring. Nedsat spytsekretion ses hos næsten alle og skyldes stråleskader på både store og små spytkirtler. Der er risiko for permanent påvirkning af synkefunktionen og udvikling af forsnævringer i svælg og spiserør efter stråleterapi. Til sammenligning ses der hos næsten alle TORS-opererede forudsigelige kirurgiske bivirkninger i form af synkesmerter under ophelingen, der typisk varer 14-21 dage [25]. Der anvendes rutinemæssigt nasogatrisk sonde i 1-4 døgn efter indgrebet. Under ophelingen er der risiko for sårinfektion og blødning samt pneumoni pga. mulig fejlsynkning. Der er herudover risiko for åbent snøvl og kronisk svælgkatar, der ofte beskrives som en fornemmelse af øget sekret i svælget. Ved manglende radikalitet efter primær robotkirurgisk behandling af HPV-forårsaget mundsvælgkræft samt efter diagnostisk resektion af det lymfoide væv i tungebasis hos patienter med ukendt primærtumor, vil der være indikation for strålebehandling med eller uden kemoterapi, hvilket vil medføre en øget behandlingsmorbiditet.

En hyppigt anvendt, men ikke særligt sigende måleparameter for synkefunktionen hos patienter med hoved-hals-kræft, er afhængigheden af nasogastrisk sonde, dvs. tiden, hvor en patient benytter en nasogastrisk sonde efter en given behandling [26]. Senest har der været stort fokus på at udvide analysen af funktionelle måleparametre i form af objektive undersøgelser, herunder funktionel endoskopisk synkefunktionsundersøgelse (FEES) eller bariumkontrastundersøgelse (MBS), hvorved de forskellige synkeprocesser i svælget fremstilles [27].

Livskvalitet

Måling af livskvalitet i relation til synkefunktion har hidtil været en essentiel måleparameter i flere studier, hvor der deltog patienter med hoved-hals-kræft. Flere retrospektive og prospektive studier har vist acceptabel livskvalitet efter primærbehandling med TORS hos en gruppe udvalgte patienter efter et og to år [28]. Sammenligningen af livskvalitet på tværs af disse TORS-studier har været begrænset, idet der er anvendt forskellige spørgeskemaer. Der foreligger endnu ikke et publiceret studie, hvor man systematisk har rapporteret livskvalitet hos patienter, der er blevet behandlet med TORS, sammenlignet med livskvaliteten hos patienter, der er blevet behandlet med stråle- og kemoterapi [29].

NATIONALT RANDOMISERET STUDIE

Der foreligger kun ét internationalt randomiseret studie, hvor man på nuværende tidspunkt er ved at undersøge TORS' rolle ved behandling af HPV-relateret mundsvælgkræft sammenlignet med stråle- og kemoterapibehandling [30]. Den primære måleparameter i studiet er selvrapporteret livskvalitet relateret til synkefunktion efter 12 måneders behandling. I Danmark er der for nylig godkendt en national randomiseret forskningsprotokol i DAHANCA. Denne protokol omfatter patienter, som er diagnosticeret med tidligt stadie-mundsvælgkræft, og patienterne bliver randomiseret i forholdet 2:1 til primær robotkirurgisk eller primær onkologisk behandling. Studiet sker i et samarbejde mel-

lem seks onkologiske afdelinger i Danmark (Rigshospitalet, Herlev Hospital, Næstved Sygehus, og universitetshospitalerne i Odense, Aarhus og Aalborg) og tre øre-næse-halskirurgiske afdelinger (Rigshospitalet, Aarhus og Odense), der alle har mulighed for at tilbyde TORS. På sidstnævnte hoved-hals-kræft-centre indgår der et tæt samarbejde med ergoterapeuter og radiologer. Der er tale om et studie, hvor man fokuserer på bivirkningsprofilen efter behandling, hvor den primære måleparameter er selvrapporteret livskvalitet relateret til synkefunktion efter 12 måneders behandling. Dette er målt med det samme spørgeskema (the M.D. Anderson Dysphagia Inventory), der anvendes i internationale studier. Derudover anvendes der objektive synkefunktionsundersøgelser (FEES og MBS). Studiet er planlagt til at omfatte i alt 138 patienter inkluderet over ca. tre år. Det forventes, at det randomiserede studie starter ultimo 2018. Studiet har stor national og international bevågenhed og vil forhåbentlig danne evidensgrundlaget for fremtidig behandling af HPV-forårsaget mundsvælgkræft.

KONKLUSION

TORS har siden 2009 været anvendt til kirurgisk behandling af først og fremmest mundsvælgkræft, som desværre er i fortsat stigning i den vestlige verden, herunder i Danmark grundet HPV. TORS udgør et muligt alternativ til stråle- og kemoterapi som en mere skånsom behandling af tidlige stadier af mundsvælgkræft uden væsentlige funktionelle bivirkninger. I et kommende nationalt randomiseret studie i Danmark vil man forsøge at belyse dette nærmere gennem måling af livskvalitet i relation til synkefunktion ved anvendelse af objektive målemetoder samt spørgeskemaer.

SUMMARY

Hani Ibrahim Channir, Asher Lou Isenberg, Niclas Rubek, Anne Fog Lomholt, Susanne Irene Scott, Jesper Filtenborg Tvedskov, Birgitte Wittenborg Charabi & Christian von Buchwald: Transoral robotic surgery for head and neck cancer
Ugeskr Læger 2018;180:V05180341

Oropharyngeal squamous cell carcinoma (OPSCC) induced by human papillomavirus (HPV) is highly prevalent in the western part of the world. Patients with HPV-induced OPSCC are often younger and have a much better prognosis than patients with HPV-negative OPSCC. The newly introduced transoral robotic surgery offers the ability to perform en bloc tumour resection with good margin control. It may be an alternative to the traditional radiation therapy for early-stage OPSCC. A Danish randomised clinical trial is now aiming at comparing these two treatments with a focus on long-term functional outcomes.

KORRESPONDANCE: *Hani Ibrahim Channir.*
E-mail: hani.channir@gmail.com

ANTAGET: 12. september 2018

PUBLICERET PÅ UGESKRIFTET.DK: 19. november 2018

INTERESSEKONFLIKTER: ingen. Forfatternes ICMJE-formularer er tilgængelige sammen med artiklen på Ugeskriftet.dk

LITTERATUR

1. Garnaes E, Kiss K, Andersen L et al. A high and increasing HPV prevalence in tonsillar cancers in Eastern Denmark, 2000-2010: the largest registry-based study to date. Int J cancer 2015;136:2196-203.
2. Garnaes E, Kiss K, Andersen L et al. Increasing incidence of base of tongue cancers from 2000 to 2010 due to HPV: the largest demographic study of 210 Danish patients. Br J Cancer 2015;113:131-4.
3. Carlander AL, Grønhøj Larsen C, Jensen DH et al. Continuing rise in oropharyngeal cancer in a high HPV prevalence area: a Danish population-based study from 2011 to 2014. Eur J Cancer 2017;70:75–82.
4. Josiassen M, Larsen CG, Lajer CB et al. Humant papillomvirus og mundsvælgskræft. Ugeskr Læger 2017;179:V01170030.
5. Larsen CG, Jensen DH, Carlander AF et al. Novel nomograms for survival and progression in HPV+ and HPV- oropharyngeal cancer: a population-based study of 1,542 consecutive patients. Oncotarget 2016;7:71761-72.
6. Ang KK, Harris J, Wheeler R et al. Human papillomavirus and survival of patients with oropharyngeal cancer. N Engl J Med 2010;363:24-35.
7. Danish Head and Neck Cancer Group. https://www.dahanca.oncology.dk/assets/files/GUID_Nationale%20retningslinjer%20parynx_larynx.pdf (14. aug. 2018)
8. Dias FL, Walder F, Leonhardt FD. The role of transoral robotic surgery in the management of oropharyngeal cancer. Curr Opin Oncol 2017;29:166-71.
9. Rubek N, Channir HI, Charabi BW et al. Primary transoral robotic surgery with concurrent neck dissection for early stage oropharyngeal squamous cell carcinoma implemented at a Danish head and neck cancer center: a phase II trial on feasibility and tumour margin status. Eur Arch Otorhinolaryngol 2017;274:2229-37.
10. Moore EJ, Hinni ML. Critical review: transoral laser microsurgery and robotic-assisted surgery for oropharynx cancer including human papillomavirus-related cancer. Int J Radiat Oncol Biol Phys 2012;85:1163-7.
11. Arora A, Cunningham A, Chawdhary G et al. Clinical applications of telerobotic ENT-head and neck surgery. Int J Surg 2011;9:277-84.
12. Hamilton D, Paleri V. Role of transoral robotic surgery in current head & neck practice. Surgeon 2017;15:147-54.
13. Mehta V, Johnson P, Tassler A et al. A new paradigm for the diagnosis and management of unknown primary tumors of the head and neck: a role for transoral robotic surgery. Laryngoscope 2013;123:146-51.
14. Channir HI, Rubek N, Nielsen HU et al. Transoral robotic surgery for the management of head and neck squamous cell carcinoma of unknown primary. Acta Otolaryngol 2015;135:1051-7.
15. Larsen CG, Channir HI, Kiss K et al. Differentialdiagnoser og udredning af knude på halsen hos voksne. Ugeskr Læger 2015;177:V02150131.
16. Meulemans J, Vanclooster C, Vauterin T et al. Up-front and salvage transoral robotic surgery for head and neck cancer: a Belgian multicenter retrospective case series. Front Oncol 2017;7:15.
17. Chauvet D, Hans S, Missistrano A et al. Transoral robotic surgery for sellar tumors: first clinical study. J Neurosurg 2017;127:941-8.
18. Givi B, Troob SH, Stott W et al. Transoral robotic retropharyngeal node dissection. Head Neck 2016;38(suppl 1):E981-E986.
19. Gögenur I, Fischer A. Robotkirurgi – forbedrer det den kirurgiske behandling? Ugeskr Læger 2014;176:V64932.
20. Weinstein GS, O'Malley BW, Magnuson JS et al. Transoral robotic surgery: a multicenter study to assess feasibility, safety, and surgical margins. Laryngoscope 2012;122:1701-7.
21. Dias FL, Walder F, Leonhardt FD. The role of transoral robotic surgery in the management of oropharyngeal cancer. Curr Opin Oncol 2017;29:166-71.
22. Yeh DH, Tam S, Fung K et al. Transoral robotic surgery vs. radiotherapy for management of oropharyngeal squamous cell carcinoma – a systematic review of the literature. Eur J Surg Oncol Elsevier Ltd; 2015;41:1603-14.
23. de Almeida JR, R Li, Magnuson JS et al. Oncologic outcomes after transoral robotic surgery: a multi-institutional study. JAMA Otolaryngol Head Neck Surg 2015;141:1043-51.
24. Howard J, Masterson L, Dwivedi RC et al. Minimally invasive surgery versus radiotherapy/chemoradiotherapy for small-volume primary oropharyngeal carcinoma. Cochrane Database Syst Rev 2016;12:CD010963.
25. Scott SI, Madsen AKØ, Rubek N et al. Time course of subacute pain after transoral robotic surgery (TORS) for oropharyngeal squamous cell carcinoma versus traditional bilateral tonsillectomy in adults – a case-control study. Acta Otolaryngol 2018;138:837-42.
26. Goepfert RP, Lewin JS, Barrow MP et al. Grading dysphagia as a toxicity of head and neck cancer: differences in severity classification based on MBS DIGEST and clinical CTCAE grades. Dysphagia 2018;33:185-91.
27. Hutcheson KA, Holsinger FC, Kupferman ME et al. Functional outcomes after TORS for oropharyngeal cancer: a systematic review. Eur Arch Oto-Rhino-Laryngology 2015;272:463-71.

28. Choby GW, Kim J, Ling DC et al. Transoral robotic surgery alone for oropharyngeal cancer. JAMA Otolaryngol Head Neck Surg 2015;141:499-504.
29. Dawe N, Patterson J, O'Hara J. Functional swallowing outcomes following treatment for oropharyngeal carcinoma: a systematic review of the evidence comparing trans-oral surgery versus non-surgical management. Clin Otolaryngol 2016;41:371-85.
30. Nichols AC, Yoo J, Hammond JA et al. Early-stage squamous cell carcinoma of the oropharynx : radiotherapy vs. trans-oral robotic surgery (ORATOR) – study protocol for a randomized phase II trial. BMC Cancer 2013;13:133.