Melanonykia

Gustav Askaner[1], Rikke Bredgaard[1], Alessandro Venzo[1] & Martin Glud[2]

STATUSARTIKEL

1) Klinik for Plastikkirurgi, Brystkirurgi og Brandsårsbehandling, Rigshospitalet
2) Dermato-venerologisk Afdeling, og Videncenter for Sårheling, Bispebjerg Hospital

Ugeskr Læger 2018;180:V01180003

Melanonykia er en tilstand, der er karakteriseret ved melaninpigment i neglen. Det ses typisk som en brun eller sort stribe gennem hele neglens længde fra neglematrix og distalt til neglens frie kant, såkaldt longitudinel melanonykia (LM). **Figur 1**A viser den normale negleenhedens anatomi. I den normale negleenhed findes der en væsentligt højere densitet af melanocytter i neglematrix end i neglelejet [1, 2]. Stimulering af melanocytter medfører en øget mængde melanin i neglematrix, og det inkorporeres i neglen i takt med, at denne vokser ud. Herved dannes et længdegående bånd af melanin i hele neglens længde. LM ses ved benign melanocythyperplasi i neglematrix (ungvalt nævus, lentigo), melanocytaktivering ved lokal eller generel hypermelanosis (infektioner, traumer, medicin) og ved malign proliferation (subungvalt melanom) [3]. Prævalensen for LM er hos kaukasider 1-2%, men det ses hyppigere hos personer med mørkere hudtyper [4, 5]. LM er ligeligt fordelt mellem kønnene [6] med en stigende prævalens med alderen [5]. **Tabel 1** viser de mest almindelige årsager til LM og de hyppigste ikkemelanocytære misfarvninger, der kan ligne LM. Generelt set vil mørke misfarvninger, der er opstået i neglelejet eller distalt i neglen, ikke stamme fra melanin [7], selvom der findes beskrevne tilfælde [11]. Ikkemelanocytære misfarvninger kan dog fortsat give differentialdiagnostiske udfordringer i forhold til ungvalt melanom.

KLINIK

Almindeligvis har patienter med LM ingen symptomer. I udredningen af LM indgår en grundig anamnese og objektiv undersøgelse inklusive dermatoskopi. Anamnestisk bør der fokuseres på varigheden og udviklingen af misfarvningen i neglen, tidligere eller igangværende sygdomme, medicinbrug, tidligere traumer af neglen (inkl. neglebidning) og tidligere infektioner i området. I lighed med de kutane melanocytære element er der udviklet en ABC-regel til klinisk vurdering og dermatoskopi af LM [12] (**Tabel 2**). Der er ikke konsensus om, hvordan ABC-reglen skal bruges, men den giver et overblik over de forhold, der er associeret med malignitet. Ved den objektive undersøgelse noteres hudtypen (etnicitet) og lokalisationen af LM (hvilke finger-/

HOVEDBUDSKABER

- Melanonykia er en tilstand, der er karakteriseres ved melaninpigment i neglen. Som oftest skyldes det benigne tilstande, men det ses også ved subungvalt melanom.
- Subungvalt melanom diagnosticeres ofte på et sent stadie med en væsentligt forværret prognose til følge.
- Hvis malign ætiologi til neglemisfarvningen ikke kan udelukkes, bør patienten henvises til vurdering hos en specialist, og der bør evt. tages biopsi.

FIGUR 1

A. Anatomisk illustration af negleenheden. **B.** Melanonykia og subungvalt hæmatom efter neglebidning. **C.** Medicininduceret melanonykia. **D.** Akralt melanoma in situ med negledystrofi. **E.** Subungvalt malignt melanom med Hutchintons tegn. **F.** Subungvalt malignt melanom med Hutchintons tegn. **G.** Subungvalt hæmatom. **H.** Dermatoskopi af G. (Tegning *Nanna Svendsen* og *Rikke Wichmann*).

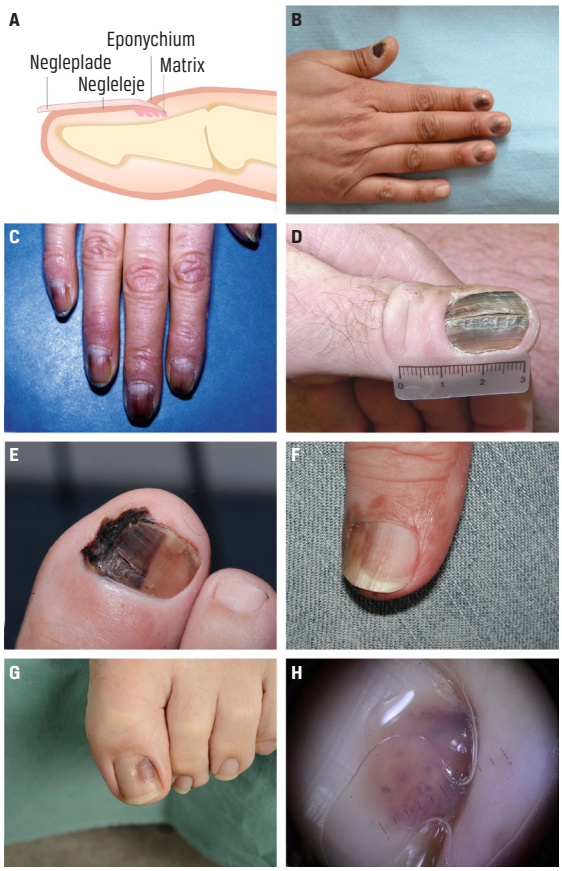

TABEL 1

Hyppigste årsager til longitudinel melanonykia samt andre lignende ikkemelanocytære neglemisfarvninger [7-10].

Melanocytaktivering
Lokale årsager
Repetitivt traume: bl.a. neglebidning (Figur 1B)
Benign tumor: bl.a. myksoid pseudocyste, subungvalt dermatofibrom
Infektion: kronisk paronykia, onykomykose, verruca vulgaris
Karcinom: mb. Bowen, basalcellekarcinom
Autoimmun sygdom: lokal sklerodermi
Systemiske årsager
Endokrinologisk: mb. Addison, Cushings syndrom, hypertyroidisme
Stofskiftesygdom: alkaptonuri, porfyri, malnutrition
Dermatologisk: psoriasis, systemisk lupus erythematosus, lichen planus
Amyloidose
Immunologiske: *graft-versus-host*-reaktion, aids
Syndromer
Laugier-Hunzikers, Peutz-Jeghers', Christ-Siemens-Touraines syndrom
Fysiologiske årsager
Etnisk melanonykia
Graviditet
Iatrogene årsager
Medicin: bl.a. mange former for kemoterapi, hydroxyurea, tetracycliner (Figur 1C)
Stråling: fototerapi, røntgenundersøgelse
Melanocythyperplasi
Benign hyperplasi: lentigo, nævus
Malign hyperplasi: ungvalt melanom
Ikkemelanocytær misfarvning
Hæmatom
Infektion: fungal og/eller bakteriel, ofte *Pseudomonas aeruginosa* eller *Klebsiella*-species
Ekstern pigmentering: kaliumpermanganat, sølvnitrat, tobak

TABEL 2

ABC-regel til vurdering af ungvalt melanom.

Regel	Beskrivelse
A: alder	20-90 år Maks. i 50-80-årsalderen
B: bånd, longitudinel melanonykia	Pigment: brun, sort Bredde: ≥ 3 mm Bræmme, laterale afgrænsninger: irregulær, sløret
C: *change*	Hurtig vækst af element Manglende bedring af negledystrofi på trods af adækvat behandling
D: digiti involveret	1. finger 〉 1. tå 〉 2. finger. En enkel digitus 〉 multiple digiti Dominant hånd
E: ekstension	Af pigmentering til hud på neglefolder eller distalt for negle: Hutchinsons tegn Etnicitet
F: familiær	Familiær eller personlig anamnese med tidligere melanom eller dysplastisk nævussyndrom

tånegle er afficeret) samt eventuel periungval pigmentering (Hutchinsons tegn) og negledystrofi. Selve negleforandringen vurderes makroskopisk, hvor bredde og farve af de pigmenterede bånd (og variation heraf) beskrives. Grundlæggende vurderes det, om misfarvningen er af melanocytær eller nonmelanocytær oprindelse. Førstnævnte kan som tidligere nævnt være udtryk for subungvalt melanom, mens sidstnævnte typisk ses ved ungvale hæmatomer eller onykomykoser. Dermatoskopi kan i mange tilfælde være værdifuld og bidrage diagnostisk, da den muliggør skelnen mellem de melanocytære og nonmelanocytære misfarvninger. Metoden kræver erfaring, men kan medvirke til reducering af antallet af unødvendige biopsier. Dermoskopisk vurderes baggrundsfarven i LM samt regelmæssighed i farve, bredde og afstand mellem de linjer, der udgør båndet. Grå eller sort farve i kombination med brun pigmentering, irregulære parallelle bånd i neglens retning og granulær pigmentering er suspekt for melanom [13]. Ved dermatoskopi af den periungvale hud kan periungval pigmentering ses, før den bliver makroskopisk synlig (mikroskopisk Hutchinsons tegn). I de tilfælde, hvor der vælges en ekspekterende holdning, ses patienten til fornyet klinisk kontrol efter 2-3 mdr. Her kan ridsning af neglen (for at følge dens vækst i forhold til elementet) og kliniske fotos være meget anvendelige. En endelig diagnose kræver en biopsi af det melanocytære element. Ved LM skal biopsien således indeholde den del af neglematrix, der svarer til neglemisfarvningen. Da neglematrix skades ved biopsi er der en betydelig risiko for vedvarende negledystrofi. Tærsklen for biopsi af LM med ukendt genese bør dog være meget lav, især hvis det kun omfatter én negl og er bredere end 3 mm med brunlige og sorte nuancer. Det samme gælder, hvis LM kun omfatter én negl hos personer med lys hudtype, eller der er oplagte tegn til malignitet såsom periungval pigmentering, ulceration eller negledystrofi [14]. Hos børn, hvor malign genese er ekstremt sjælden, bør konsekvenserne af kirurgi nøje overvejes før biopsitagning, hvis der ikke er oplagte tegn til malignitet [15].

SUBUNGVALT MELANOM

Subungvale melanomer er sjældne og ses typisk hos ældre patienter [16]. De udgør 0,7-3,5% af samtlige melanomer [16, 17]. Oftest er der tale om akralt lentiginøst malignt melanom (ALM), men nodulære, superficielt spredende og desmoplastiske melanomer forekommer også [18]. Til forskel fra andre melanomsubtyper er ALM karakteriseret ved en stabil incidens, uafhængigt af hudtype og etnicitet [19, 20]. Mekanismen bag udvikling af subungvale melanomer er oftest ukendt, og modsat kutane melanomer ses mutationer som følge af ultraviolet stråling kun i ca. 10% af de subungvale melanomer [21]. Subungvalt melanom afficerer hyppigst neglene på den dominante side, henholds-

vis: første finger, første tå, anden og tredje finger. Det er derfor foreslået, at gentagne (mikro-) traumer kan spille en rolle i udviklingen af subungvalt melanom [20]. Subungvalt melanom ses sædvanligvis som LM med flere farver, typisk variationer af brun, sort og blågrå. Oftest har den en bredde på > 5 mm og består af flere smallere bånd med uregelmæssige bredder og afstande og med uskarpe afgrænsninger [29, 22]. Som tumoren vokser, bliver båndet bredere, og ved hurtig vækst kan det ses som et kegleformet bånd der er bredest proksimalt. I mere fremskredne stadier kan tumoren brede sig ud over neglefolderne (Hutchinsons tegn) eller lede til negledystrofi, negledestruktion, ulceration og blødning (Figur 1D, E og F). Op mod 25% af de subungvale melanomer er amelanotiske, hvor neglen er uden pigment. I stedet ses der ofte en rødlig misfarvning. I disse tilfælde forsinkes diagnosen ofte betydeligt. Subungvale melanomer diagnosticeres generelt på et senere stadie end kutane melanomer, dels gør neglens langsomme vækst, at det tager tid, før LM bliver synlig, og dels ses der en medianforsinkelse på ni måneder fra symptom til korrekt diagnose [16, 18]. Den sene diagnostik gør, at der ved subungvale melanomer overordnet set er en relativt dårlig overlevelse, selvom prognosen ikke adskiller sig signifikant fra prognosen ved kutane melanomer i samme tumorstadie [8, 18, 19]. Prognosen ved subungvale melanomer er derfor god ved radikal behandling på et tidligt stadie, mens femårsoverlevelsen falder drastisk med øget tumortykkelse og ulceration [16, 19]. Behandlingen er primært kirurgisk med amputation alternativt excision i minimum 1-2 cm afstand, med eller uden *sentinel node*-biopsi, alt afhængigt af primærtumorens karakteristika.

FIGUR 2

A. Subungvalt hæmatom med en proksimal transversel fure. **B.** Onykomykose. **C.** Dermatoskopi af B. **D.** Pseudomonasinfektion. **E.** Etnisk melanonykia. **F.** Benignt nævus i neglematrix. **G.** Benignt nævus i neglematrix. **H.** Dermatoskopi af G.

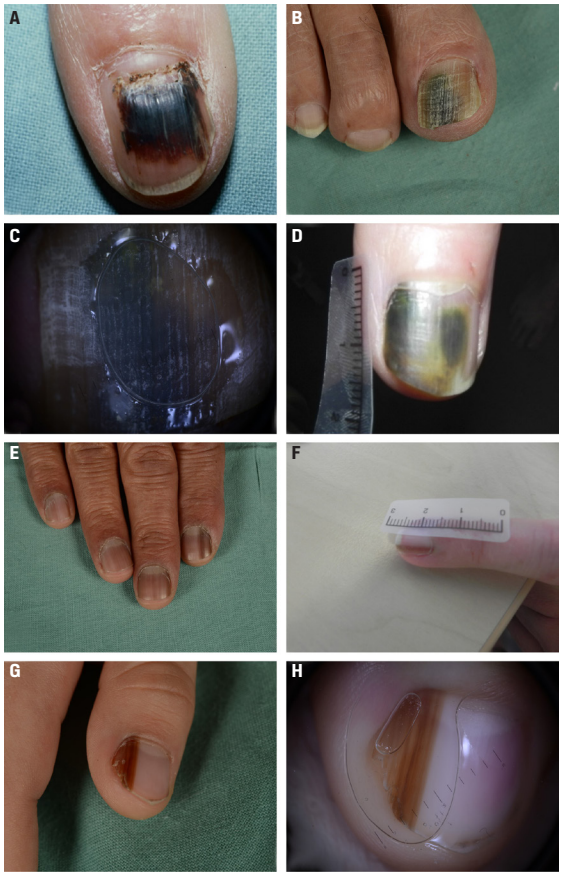

VIGTIGSTE DIFFERENTIALDIAGNOSER

Subungvalt hæmatom

Subungvale hæmatomer er i reglen opstået akut. Anamnestisk vil der ofte have været et traume eller en fysisk aktivitet med tryk på neglen. Misfarvningen af neglen er rød til brun til sort-violet, og afgrænsningen er uregelmæssig, sjældent båndformet (Figur 1G). I nogle tilfælde kan der ses omkringliggende bloddråber i neglen. Ved dermoskopi kan man visualisere ovennævnte forandringer tydeligere (Figur 1H). Som neglen vokser, vil hæmatomet følge med distalt, og en ny, normal negl vil vokse frem. I nogle tilfælde ses en transversel fure i neglen proksimalt for hæmatomet som et udtryk for påvirkning af neglematrix i forbindelse med det udløsende traume [7] (**Figur 2**A). Blødninger kan som tidligere nævnt ses pga. en ulcererende tumor, hvilket bør indgå i de differentialdiagnostiske overvejelser. For at sikre, at misfarvningen vokser ud sammen med neglen, kan neglen ridses og patienten følges med klinisk kontrol. Ved tvivl om diagnosen bør der tages biopsi.

Onykomykose og bakteriel infektion

Onykomykose er en svampeinfektion i neglen. I langt de fleste tilfælde er infektionen forårsaget af en dermatofyt. Infektionen starter typisk distalt eller lateralt i den frie neglerand og breder sig proksimalt. Der ses en gulgrøn til sort misfarvning af neglen, hvilket til forveksling kan minde om misfarvningen ved LM (Figur 2B og 2C). En eller flere negle kan indgå, og hyppigst er første tånegl afficeret. Oftest ses misfarvning i kombination med onykolyse (løsning af neglen fra neglelejet). Bakteriel infektion eller superinfektion med *Pseudomonas aeruginosa* ses hyppigst hos personer, der har erhverv, hvor hænder eller fødder er udsatte for vand, sæbe og opløsningsmidler. Infektionen kan også ses sekundært til kronisk paronykion, onykolyse og mikrotraumer i neglefolden, særligt hos ældre patienter [23]. Negleinfektioner med *P. aeruginosa* giver en blågrøn misfarvning (Figur 2D). Der er ofte tale om en kronisk infektion, som er vanskeligt traktabel. Ved mis-

tanke om negleinfektion med sort-grøn misfarvning bør der sendes repræsentative prøver til både mykologisk og bakteriel undersøgelse [23].

Etnisk melanonykia

Etnisk melanonykia er en melanocytaktivering, der hyppigt ses hos patienter med mørk hudfarve. Etnisk melanonykia giver 1-3 mm brede gråfarvede LM (Figur 2E). Det er en helt benign tilstand, der hyppigt ses på flere negle. Båndene bliver bredere og prævalensen stiger med alderen. Etnisk melanonykia ses således hos næsten alle afroamerikanere over 50 år [9, 12, 24]. Som ved ungvalt melanom ses der hyppigst afficering af neglene på første finger, første tå samt anden og tredje finger.

Benigne nævi

Et nævus i neglematrix kan være medfødt eller erhvervet. Oftest er der tale om et junktionalt nævus, hvilket er den mest almindelige årsag til LM hos børn [25]. I de fleste tilfælde ses et skarpt afgrænset, regelmæssigt brun-sort bånd, der i halvdelen af tilfældene har en bredde på > 3 mm [9] (Figur 2F, G og H). Hos en tredjedel ses pseudo-Hutchinsons tegn, der er illusionen af pigment i eponychium og egentlig stammer fra pigment i underliggende matrix og negl [9].

KONKLUSION

Melanonykia er en almindeligt forekommende tilstand, der kan være diagnostisk udfordrende. Oftest er den bagvedliggende årsag til melanomykia helt benign, men i sjældne tilfælde kan tilstanden skyldes et subungvalt malignt melanom. Det er derfor vigtigt at undersøge alle neglemisfarvninger grundigt og systematisk. Erfaringsmæssigt mistolkes årsagen til misfarvninger i neglen ofte, hvilket forsinker korrekt behandling og kan medføre en dårligere prognose. Ved tvivl om malign ætiologi bør patienten således henvises til vurdering hos en specialist. Alvorlige tegn til malignitet som Hutchinsons tegn eller ulcererende tumor bør medføre en direkte henvisning til et kræftpakkeforløb for malignt melanom.

SUMMARY

Gustav Askaner, Rikke Bredgaard, Alessandro Venzo & Martin Glud:

Melanonychia

Ugeskr Læger 2018;180:V01180003

Melanonychia is seen, when melanin is incorporated in the nail, which gives a band of dark discolouration of the nail. Nail discolouration is a common cause for patients to seek medical attention, and it is often benign. Melanonychia can be seen due to melanocytic proliferation (ungual naevi), benign hyperplasia (lentigo) and hypermelanosis (infections, traumas). However, subungual melanoma also commonly presents with melanonychia and is often overseen, leading to a worse prognosis. It is therefore important systematically to examine all nail discolourations to find the cause and rule out malignancy.

KORRESPONDANCE: *Gustav Askaner*. E-mail: gaskaner@gmail.com
ANTAGET: 10. oktober 2018
PUBLICERET PÅ UGESKRIFTET.DK: 10. december 2018
INTERESSEKONFLIKTER: ingen. Forfatternes ICMJE-formularer er tilgængelige sammen med artiklen på Ugeskriftet.dk

LITTERATUR

1. Perrin C, Michiels JF, Pisani A et al. Anatomic distribution of melanocytes in normal nail unit: an immunohistochemical investigation. Am J Dermatopathol 1997;19:462-7.
2. Perrin C, Michiels JF, Boyer J et al. Melanocytes pattern in the normal nail, with special reference to nail bed melanocytes. Am J Dermatopathol 2018;40:180-4.
3. Husain S, Scher RK, Silvers DN et al. Melanotic macule of nail unit and its clinicopathologic spectrum. J Am Acad Dermatol 2006;54:664-7.
4. Sobjanek M, Michajlowski I, Wlodarkiewicz A et al. Longitudinal melanonychia in a northern Polish population. Int J Dermatol 2014;53:e41-e42.
5. Duhard E, Calvet C, Mariotte N et al. Prevalence of longitudinal melanonychia in the white population. Ann Dermatol Venereol 1995;122:586-90.
6. Leung AK, Robson WL, Liu EK et al. Melanonychia striata in Chinese children and adults. Int J Dermatol 2007;46:920-2.
7. Bristow IR, de Berker DA, Acland KM et al. Clinical guidelines for the recognition of melanoma of the foot and nail unit. J Foot Ankle Res 2010;3:25.
8. Jefferson J, Rich P. Melanonychia. Dermatol Res Pract 2012;2012:952186.
9. Andre J, Lateur N. Pigmented nail disorders. Dermatol Clin 2006;24:329-39.
10. Dereure O. Drug-induced skin pigmentation. Am J Clin Dermatol 2001;2:253-62.
11. Klausner JM, Inbar M, Gutman M et al. Nail-bed melanoma. J Surg Oncol 1987;34:208-10.
12. Levit EK, Kagen MH, Scher RK et al. The ABC rule for clinical detection of subungual melanoma. J Am Acad Dermatol 2000;42:269-74.
13. Benati E, Ribero S, Longo C et al. Clinical and dermoscopic clues to differentiate pigmented nail bands: an International Dermoscopy Society study. J Eur Acad Dermatol Venereol 2017;31:732-6.
14. Glat PM, Spector JA, Roses DF et al. The management of pigmented lesions of the nail bed. Ann Plast Surg 1996;37:125-34.
15. Andre J, Goettman-Bonvallot S. Longitudinal melanonychia. J Am Acad Dermatol 2003;49:776.
16. Banfield CC, Redburn JC, Dawber RP. The incidence and prognosis of nail apparatus melanoma. Br J Dermatol 1998;139:276-9.
17. Cochran AM, Buchanan PJ, Bueno RA Jr et al. Subungual melanoma: a review of current treatment. Plast Reconstr Surg 2014;134:259-73.
18. Reilly DJ, Aksakal G, Gilmour RF et al. Subungual melanoma: management in the modern era. J Plast Reconstr Aesthet Surg 2017;70:1746-52.
19. Teramoto Y, Keim U, Gesierich A et al. Acral lentiginous melanoma – a skin cancer with unfavourable prognostic features. Br J Dermatol 2018;178:443-51.
20. Haneke E. Ungual melanoma – controversies in diagnosis and treatment. Dermatol Ther 2012;25:510-24.
21. Rawson R, Johansson P, Hayward NK et al. Unexpected UVR and non-UVR mutation burden in some acral and cutaneous melanomas. Lab Invest 2017;97:130-45.
22. Haneke E. Important malignant and new nail tumors. J Dtsch Dermatol Ges 2017;15:367-86.
23. Chiriac A, Brzezinski P, Foia L et al. Chloronychia: green nail syndrome caused by Pseudomonas aeruginosa in elderly persons. Clin Interv Aging 2015;10:265-7.
24. Astur MM, Farkas CB, Junqueira JP et al. Reassessing melanonychia striata in phototypes IV, V, and VI patients. Dermatol Surg 2016;42:183-90.
25. Kamyab K, Abdollahi M, Nezam-Eslami E et al. Longitudinal melanonychia in an Iranian population: a study of 96 patients. Int J Womens Dermatol 2016;2:49-52.