# Urinhjulet – diagnostisk lommefolder

Jan Kampmann & Ann-Kathrine Schou Teglgård

JULEARTIKEL

STATUSARTIKEL

Medicinske Sygdomme, Sygehus Sønderjylland, Sønderborg

Ugeskr Læger 2018;180:V69986

I 1492 designede *John de Ketham* urinhjulet, en slags farveatlas, som skulle give et hurtig overblik over urinfarvernes betydning. *de Ketham* var særligt optaget af de fire temperamenter: det sangvinske optimistiske temperament, det melankolske tungsindige temperament, det koleriske heftige temperament og det flegmatiske sindige temperament. Han mente, at de forskellige temperamenter var årsagen til de ca. 21 forskellige urinfarver, som han arbejdede med [1]. Misfarvning af urin skyldes oftest interessante, men benigne årsager. Alligevel findes der alvorlige årsager, som man som læge skal kunne diagnosticere og udrede.

Vi har nu 526 år senere forsøgt at skabe et simpelt diagnostisk redskab til tolkning af de forskellige urinfarver. Det er et moderniseret, *de Ketham*-inspireret urinhjul designet som en lommefolder. Den nye version består udelukkende af otte farver, og der tages ikke hensyn til de fire temperamenter. Til gengæld fokuserer vi på de i vores tid mere relevante og alvorlige årsager og den tilhørende udredning (**Figur 1**).

## METODE

Vi har primært fokuseret på tre review af henholdsvis *Viswanathan* [2], *Foot & Fraser* [3] og *Aycock & Kass* [4]. De tre review er mest baseret på kasuistikker. En komplet liste med referencer kan rekvireres fra forfatterne.

## GENERELT OM HÆMATURI, HÆMOGLOBINURI OG MYOGLOBINURI

Der findes mikroskopisk og makroskopisk hæmaturi. Der er tale om makroskopisk hæmaturi, når der er synligt blod i urinen. Mikroskopisk hæmaturi kan forekomme ved normalfarvet urin. Diagnostisk for mikroskopisk hæmaturi er mikroskopisk tilstedeværelse af mindst tre erytrocytter pr. synsfelt, og urinstiks skal være mindst 1+ eller mere for blod. Urinmikroskopi anses for guldstandard ved diagnosticering af hæmaturi [5], derfor er anbefalingen, at der skal udføres mikroskopi, hvis urinstiks viser 1+ eller mere for blod. Urinstiks er i sig selv ikke brugbart som screeningsværktøj. Det er vigtigt, at man bekræfter hæmaturien

**FIGUR 1**

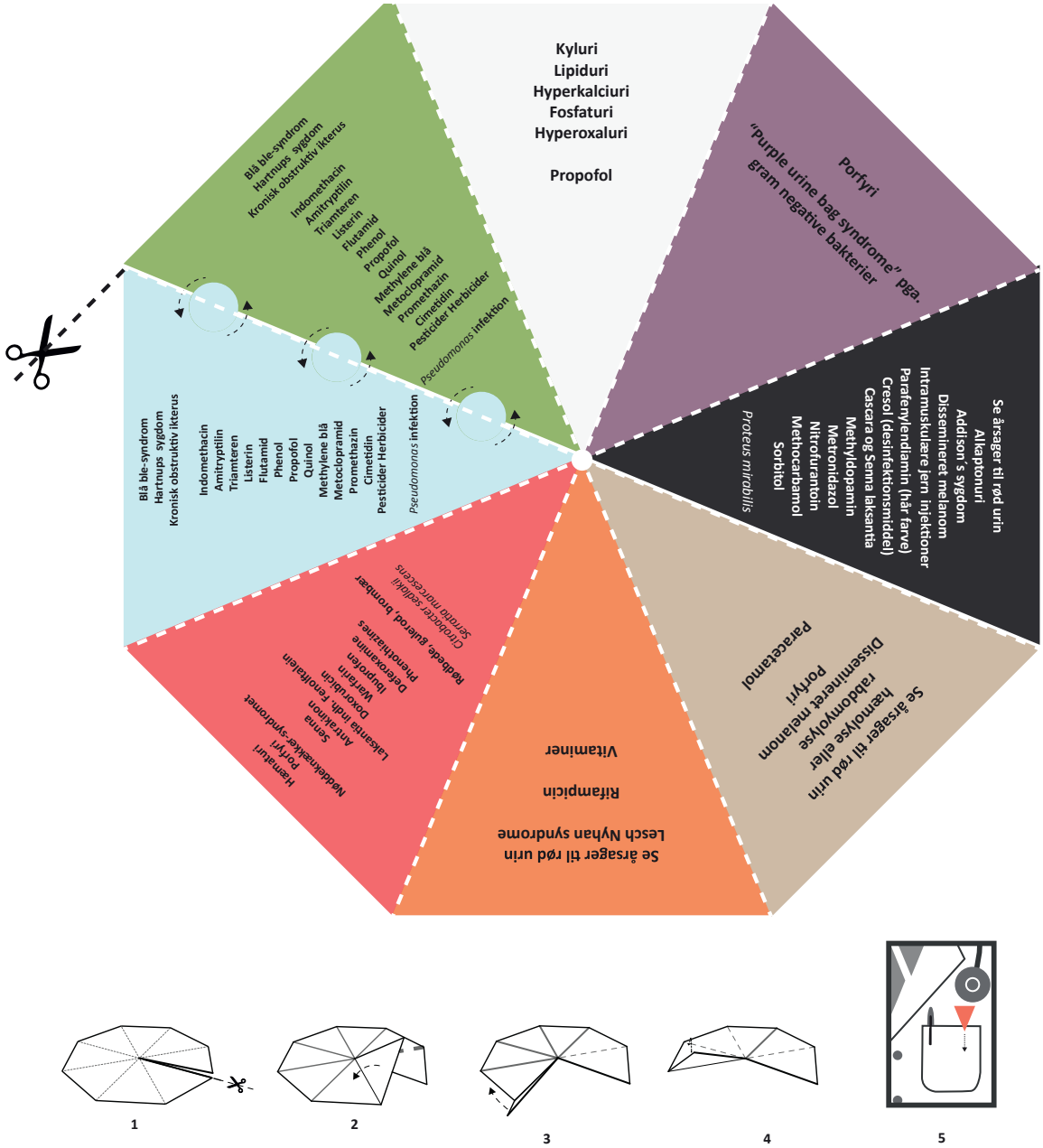


**Forside.** Lommefolderen urinhjulet: et hjælperedskab til akut vurdering/differentialdiagnostiske overvejelser i forbindelse med urinfarvning.

FORTSÆTTES »

mikroskopisk og betragter fundet i kontekst med anamnesen. Findes der erytrocytcylindre ved mikroskopi, kan det tyde på en glomerulær blødning, og hvis der samtidig er relevant klinik og paraklinik, er en nefrologisk vurdering nødvendig [6].

De hyppigste årsager til mikroskopisk hæmaturi er inflammation af urethra, blære og prostata samt benign prostatahypertrofi, stendannelse, maligne sygdomme, immunglobulin A-nefropati og *thin basement membrane disease*.

Tydelig makroskopisk hæmaturi kan skyldes f.eks. renale forkalkninger, urinvejsinfektion, prostatasygdom, nyresygdom eller malignitet og skal altid udredes enten urologisk eller nefrologisk, afhængig af anamnese, klinik og paraklinik [3]. Hos kvinder skal en evt. menstruationsblødning udelukkes som årsag til den påviste hæmaturi.

Hvis der hverken er tale om mikro- eller makroskopisk hæmaturi, og urinstiks er negativ for blod, tyder det på, at (rød)misfarvningen af urinen skyldes mad, porfyri eller lægemidler [7]. Her vil anamnesen og en gennemgang af medicinlisten bidrage til løsningen.

Hvis urinstiks er positiv for blod, men mikroskopi ikke har vist erytrocytter, skal der udredes for myoglo-

**FIGUR 1** FORTSAT

**Bagside.** Lommefolderen urinstiks: *flow chart* til hurtig diagnose/plan for videre udredning med fokus på proteinuri og hæmaturi.

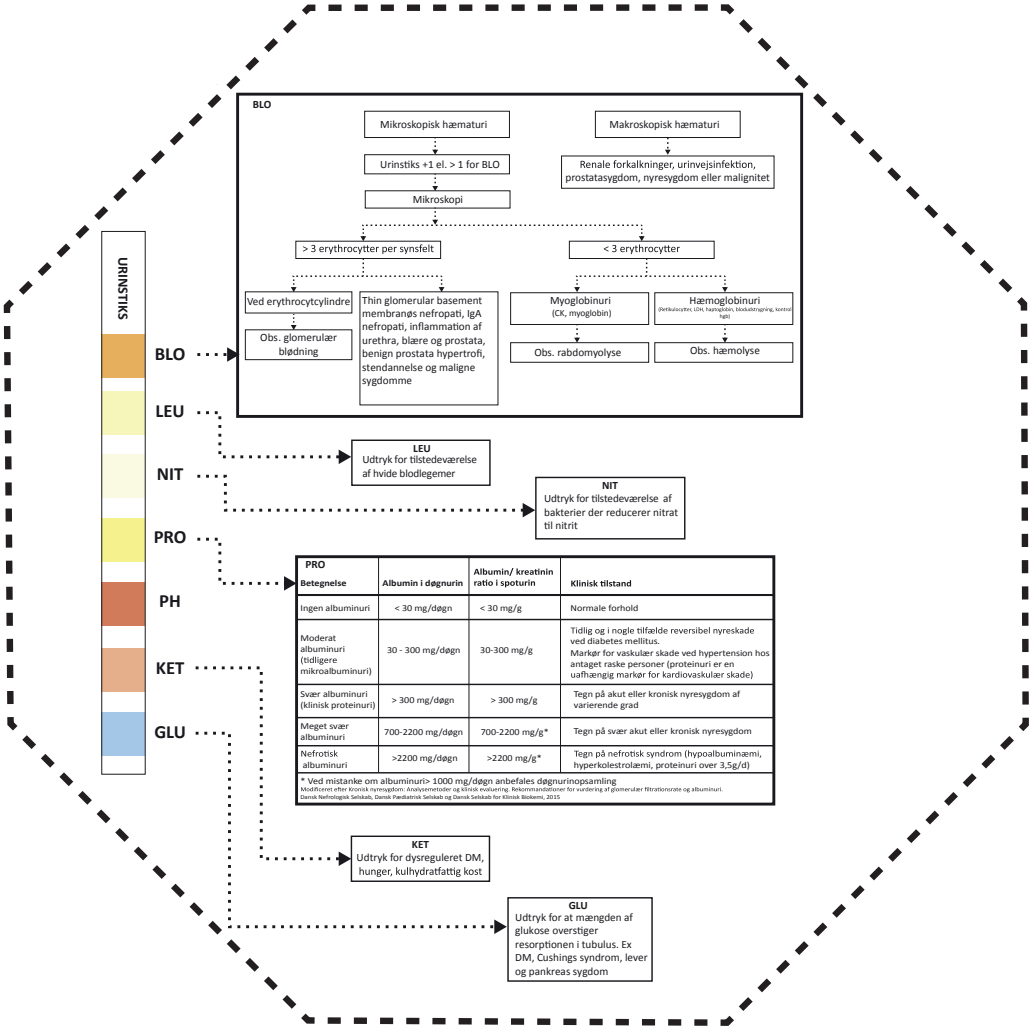


| PRO Betegnelse | Albumin i døgnurin | Albumin/ kreatinin ratio i spoturin | Klinisk tilstand |
|---|---|---|---|
| Ingen albuminuri | < 30 mg/døgn | < 30 mg/g | Normale forhold |
| Moderat albuminuri (tidligere mikroalbuminuri) | 30 - 300 mg/døgn | 30-300 mg/g | Tidlig og i nogle tilfælde reversibel nyreskade ved diabetes mellitus. Markør for vaskulær skade ved hypertension hos antaget raske personer (proteinuri er en uafhængig markør for kardiovaskulær skade) |
| Svær albuminuri (klinisk proteinuri) | > 300 mg/døgn | > 300 mg/g | Tegn på akut eller kronisk nyresygdom af varierende grad |
| Meget svær albuminuri | 700-2200 mg/døgn | 700-2200 mg/g* | Tegn på svær akut eller kronisk nyresygdom |
| Nefrotisk albuminuri | >2200 mg/døgn | >2200 mg/g* | Tegn på nefrotisk syndrom (hypoalbuminæmi, hyperkolestrolæmi, proteinuri over 3,5g/d) |

* Ved mistanke om albuminuri> 1000 mg/døgn anbefales døgnurinopsamling
Modificeret efter Kronisk nyresygdom: Analysemetoder og klinisk evaluering. Rekommendationer for vurdering af glomerulær filtrationsrate og albuminuri. Dansk Nefrologisk Selskab, Dansk Pædiatrisk Selskab og Dansk Selskab for Klinisk Biokemi, 2015

binuri eller hæmoglobinuri. Hæmolyse fører til myoglobinuri og rabdomyolyse fører til myoglobinuri. Myoglobinuri og hæmoglobinuri forekommer ofte i forbindelse med brun urin og er et tegn på inddragelse af de øvre urinveje [8]. Myoglobinuri såvel som hæmoglobinuri findes hyppigst i syreholdig urin [9]. Ved mistanke om hæmoglobinuri skal der bestilles supplerende blodprøver til kontrol af retikulocytter, laktatdehydrogenase, haptoglobin, blodudstrygning og hæmoglobin [7]. Ved mistanke om myoglobinuri skal der supplerende undersøges for kreatininkinase og myoglobin i blodet [10]. Er man på trods af anamnesen fortsat i tvivl om, hvilken af de to muligheder det drejer sig om, skal der foretages blodcentrifugering. Ved hæmoglobinuri bliver plasma mørkerød efter centrifugering, og ved myoglobinuri vil plasma beholde sin farve [11].

## URINFARVER – TOLKNING OG UDREDNING

### Rød urin

Hæmaturi skal udelukkes.

Ufarlige årsager til rød urin er indtag af fødevarer og lægemidler. Eksempler på medicin, som kan rødfarve urinen, er afføringsmidler som indeholder senna, antrakinon eller fenolftalein, desuden doxorubicin,

warfarin, ibuprofen, deferoxamin og phenothiazin. Eksempler på fødevarer, som kan give rød urin, er rødbeder, gulerødder og brombær i forbindelse med sur urin. Rabarber i alkalisk urin giver ligeledes rødfarvning. Pink urin efter indtagelse af rødbede (beeturia) forekommer hos 10-14% af befolkning, især ved samtidig jernmangel og malabsorption. Derfor må indtag af rødbede anses som den hyppigste årsag til rød urin. Beeturia er desuden ofte associeret med samtidig indtagelse af oxalatholdig føde såsom rabarber, spinat og østers.

En særlig årsag til hæmaturi er nøddeknækkersyndromet, der er defineret som fastklemning af venstre v. renalis mellem a. mesenterica superior og aorta. Navnet kommer af, at de to kar ligner en nøddeknækker på CT-billeder.

En anden speciel årsag til hæmaturi er infektion med *Schistosoma haematobium*. Her anvendes hæmaturien ikke udelukkende diagnostisk, men bruges også til vurdering af sværhedsgraden af sygdom ud fra intensiteten af rødfarvningen.

Eksempel på en sygdom, som kan fremkalde rødfarvning af urin, uden at der er påvist hæmaturi, er porfyri. Porfyri er en arvelig eller erhvervet defekt i enzymer, der indgår i hæmsyntesen. Porfyrisymptomer er mavesmerter, uv-toksisk udslæt samt neuropsykiatriske gener, og en række forskellige urinmisfarvninger kan ses. Bemærkelsesværdigt er, at ordet porfyri kommer fra det græske ord for lilla, og farveskalaen ved porfyri rækker fra pink over rød og lilla til brun. Ved porfyri kan friskkvitteret urin være normal i farve og mørkner kun, når den eksponeres for lys og luft.

**Orange urin**

Årsager hertil kan være de samme som til rød urin. Specifik orange urin kan skyldes indtag af rifampicin, som farver kropsvæsker orangerøde. Denne kendsgerning udnyttes til at undersøge, om behandlingen overholdes. Desuden kan orange urin ses i forbindelse med indtagelse af B- og C-vitaminer som kosttilskud og karotter.

Fra en pædiatrisk synsvinkel er Lesch-Nyhans syndrom hos spædbørn relevant. Tre symptomer definerer sygdommen: hyperurikæmi, neurologisk dysfunktion samt kognitive og adfærdsmæssige forstyrrelser såsom selvskade.

**Brun urin**

Der er overlapning af årsagerne til rød og brun urin. Hæmoglobinuri og myoglobinuri skal udelukkes.

Hæmolyse eller rabdomyolyse kan ses ved inflammatoriske sygdomme, infektioner (malaria), transfusionsreaktioner, narkotikabrug og indtag af primakin og toksiner (slangegift). Men også lægemidler, som ikke fører til rabdomyolyse og/eller hæmolyse, såsom paracetamol, metronidazol og methyldopa, kan føre til brun urin. Porfyri er en anden årsag til brun urin.

**Gul urin**

Urokrom er årsag til den gule farve i urin. I mindre grad bidrager urobilin og uroerytrin. Nogle undersøgelser har vist, at urinfarve er en god indikator for hydreringsgrad, men det har vist sig at være upålideligt hos intensivpatienter. Der er derfor ikke nogen alvorlige sygdom associeret med gul urin. Lysegul urin kan ses i forbindelse med diuretikabehandling, indtag af osmotiske diuretika såsom alkohol og mannitol, men også ved diuresefremkaldende tilstande såsom glykosuri, hyperkalcæmi og diabetes insipidus.

**Sort urin**

Eksempler på lægemidler, der forårsager sort urin er methyldopa, metronidazol, nitrofurantoin, cascara- eller sennaholdige laksantia, methocarbamol, sorbitol, jern til intramuskulær injektion, parafenylendiamin (hårfarve) og cresol, som kan findes i desinfektionsmidler, der undertiden indtages af alkoholikere.

Sortfarvning af urinen ved udsættelse for luft er karakteristisk for homogentisinsyreforårsaget af alkaptonuri. Dette er en sjælden genetisk lidelse, som manifesterer sig som multisystemforstyrrelse med blå-sort misfarvning af hud og brusk. Atrofi og kardial klapsygdom er de primære funktionslidelser. Andre årsager er Addisons sygdom og dissemineret melanom, hvor misfarvningen stammer fra melanin.

**Hvid urin**

Hvidfarvet urin skyldes for det meste lipiduri, kyluri eller urinvejsinfektion med neutrofile granulocytter. Små mængder lipid i urinen er normalt, men ved nefrotisk syndrom kan der forekomme store mængder. Lipiddråber kan identificeres i mikroskopet ved mørkt omrids og malteserkrydset. Ved kyluri foreligger der en patologisk forbindelse mellem urinvejene og lymfesystemet pga. en fistel, evt. efter et traume eller i forbindelse med filariasis i endemiske områder. Laboratoriet kan ved hjælp af ætertest, methylenblåtest eller sudan III-laboratorietest påvise, om det drejer sig om kyluri eller ej. Amorfe fosfatkrystaller udskilt i alkalisk urin kan forårsage uklar og skyet urin. Hyperkalciuri og hyperoxaluri kan efter centrifugering føre til hvid urin. Disse stoffer kan nemt påvises i urin i laboratoriet. Forurening med pulver og creme fra perianale områder kan også forårsage misfarvningen. Medicinlisten og journalen skal gennemgås for propofoladministration.

**Grøn/blå urin**

Mange årsager til grøn urin kan også fremkalde blå urin og vice versa, hvorfor vi har valgt at beskrive dem under en samlet kategori.

**TABEL 1**

Tabel over urinfarver forårsaget af forskellige infektioner. Modificereret efter [2].

| Urinfarve | Patogen |
|---|---|
| Gul | *Serratia marcescens* |
| Hvid | Pyuria |
| Grøn/blå | *Pseudomonas* |
| Lilla | *Escherichia coli* + andre gramnegative bakterier |
| Rød | *Citrobacter sedlakii, Serratia marcescens* |
| Orange | *Citrobacter sedlakii* |
| Brun | Umiddelbart ingen |
| Sort | *Proteus mirabilis* |

Den almindeligste årsag til blå og grøn urin er urinvejsinfektion med *Pseudomonas aeruginosa*, og farvningen skyldes pigmenterne pyocyanin og pyoverdin. Ligeledes kan grøn og blå urin ses ved kronisk obstruktiv ikterus og forårsages i de tilfælde af biliverdin. Hos patienter, der har hjerneskade og har fået propofolinfusioner over lang tid, kan det såkaldte propofolinfusionssyndrom ses. Syndromet er en sjælden, men potentielt dødelig lidelse. Den er defineret ved metabolisk acidose, rabdomyolyse samt nyre- og hjertesvigt.

Der er talrige eksempler på lægemiddeludløst urinfarvning uden alvorlige konsekvenser. Klassisk blå urin er forholdsvis sjælden og forekommer mest i forbindelse med anvendelse af methylenblå, som dog også kan farve urinen grøn. Methylenblå bruges i forbindelse med diagnostiske undersøgelser samt behandling af refraktær hypotension og methæmoglobinæmi. Indometacin, amitriptylin, triamteren, listerin, flutamid og injektioner, der indeholder phenol, tenderer mere til grøn- end blåfarvning af urinen.

Andre årsager til grøn-/blåfarvning er fødevarefarvestoffer og oral indtagelse af farver, der er brugt i kosmetik såsom kosmetisk blå nummer 1, indigoblå og indigokarmin. Metoclopramid givet intravenøst, promethazin og cimetidin kan forårsage grøn urin i forbindelse med nedsat nyrefunktion. Pesticider og herbicider er andre syndere. Pædiatrisk relevant er blå ble-syndromet og Hartnups sygdom, som er autosomale recessive lidelser, hvor nedbrydningen af tryptofan er defekt. Begge sygdomme diagnosticeres hos spædbørn. Blå ble-syndromet kan forårsage bl.a. nefrokalcinose, mens Hartnups sygdom kan forårsage neurologiske symptomer såsom ataksi.

### Lilla urin

*Purple urine bag syndrome* er en misfarvning, der er forårsaget af forskellige kemiske reaktioner. Tryptofan omdannes til indol pga. gramnegative bakterier i urinen. Indol reagerer med polyvinylkloridet i kateter *à demeure*-posen. Det er et ret almindeligt fænomen på plejehjem, Og det løses typisk med antibiotikabehandling og udskiftning af kateteret. Lilla urin ses også hos patienter med porfyri.

## URINVEJSINFEKTIONER

Forskellige bakterier kan fremkalde forskellige urinfarvninger. En urindyrkning vil hurtig afklare, om en urinvejsinfektion er årsag til misfarvningen. Vi har sammenfattet forskellige patogener i **Tabel 1**. I respekt for urinanalysens lange tradition har vi forsøgt at etablere en nyere, måske for vores tid mere relevant, version af urinhjulet (Figur 1). Vi håber, at den lille lommefolder vil kunne tjene som hurtig reference til urinanalyse.

**KORRESPONDANCE:** *Jan Kampmann.*
E-mail: jdkampmann@googlemail.com
**ANTAGET:** 7. november 2018
**PUBLICERET PÅ UGESKRIFTET.DK:** 10. december 2018
**INTERESSEKONFLIKTER:** ingen. Forfatternes ICMJE-formularer er tilgængelige sammen med artiklen på Ugeskriftet.dk
**TAKSIGELSE:** Arkitekt *Jakob Teglgård* takkes for hjælpen med at professionalisere designet til et nyt urinhjul.

**LITTERATUR**

1. Diskin CJ. de Ketham revisited: a modern-day urine wheel. Med J Aust 2008;189:658-9.
2. Viswanathan S. Urine bag as a modern day matula. ISRN Nephrol 2013;2013:215690.
3. Foot CL, Fraser JF. Uroscopic rainbow: modern matula medicine. Postgrad Med J 2006;82:126-9.
4. Aycock RD, Kass DA. Abnormal urine color. South Med J 2012;105:43-7.
5. Thaller TR, Wang LP. Evaluation of asymptomatic microscopic hematuria in adults. Am Fam Physician 1999;60:1143-52.
6. Ito CA, Pecoits-Filho R, Bail L et al. Comparative analysis of two methodologies for the identification of urinary red blood cell casts. J Bras Nefrol 2011;33:402-7.
7. Sey MS, Manlucu J, Myers KA. Intravascular hemolysis secondary to aorto-atrial fistula presenting as red urine. J Gen Intern Med 2010;25:1370-4.
8. Hsu RM, Baskin LB. Laboratory evaluation of discolored urine. MLO Med Lab Obs 2000;32:44-52.
9. Raymond JR, Yarger WE. Abnormal urine color: differential diagnosis. South Med J 1988;81:837-41.
10. Zager RA. Rhabdomyolysis and myohemoglobinuric acute renal failure. Kidney Int 1996;49:314-26.
11. Tabbara IA. Hemolytic anemias. Med Clin North Am 1992;76:649-68.