Intraprotetisk luksation i rodledsprotese

Anne Lysgaard Schulz, Lone Kirkeby & Torben Bæk Hansen

KASUISTIK

Universitetsklinik for Hånd-, Hofte- og Knækirurgi, Ortopædkirurgisk Afdeling, Regionshospitalet Holstebro

Ugeskr Læger 2019;181:V10180682

Som behandling ved slidgigt i trapeziometakarpalleddet anvendes der som oftest en såkaldt resektionsartroplastik, hvor trapezium fjernes, eventuelt suppleret med en seneinterposition. Et alternativ er operation med indsættelse af en totalalloplastik, hvor ledbevægelsen foregår via et stem, der er forankret i metakarpen, hvorpå der sidder en kugle, der som et ledhoved artikulerer med en skål i trapezium. Protesen ligner således funktionelt en hofteledsprotese, og der opnås hurtigere rehabilitering og bedre styrke end ved trapeziumresektion [1, 2], men desværre har der været relativt mange komplikationer primært i form af løsning af skålen eller luksationer [3]. Nyere protesedesign med ucementeret fiksation har dog vist generelt bedre proteseoverlevelse end de tidligere, og på det seneste har man adapteret designet med såkaldt *dual mobility*-artikulation fra hofteproteser for at nedsætte luksationsrisikoen [4]. I denne version sidder der en polyethylenliner formet som en større kugle uden på det lille ledhoved af metal, og polyethylenkuglen artikulerer så med metalskålen. På den måde er der bevægelighed mellem de to kugler og mellem det store polyethylenhoved og skålen, heraf betegnelsen *dual mobility*. Den forøgede hovedstørrelse stabiliserer hovedet i skålen og reducerer derved risikoen for luksation, hvor hovedet springer ud af skålen.

FIGUR 1

Excentrisk placering af et metalhoved i skålen tyder på intraprotetisk luksation.

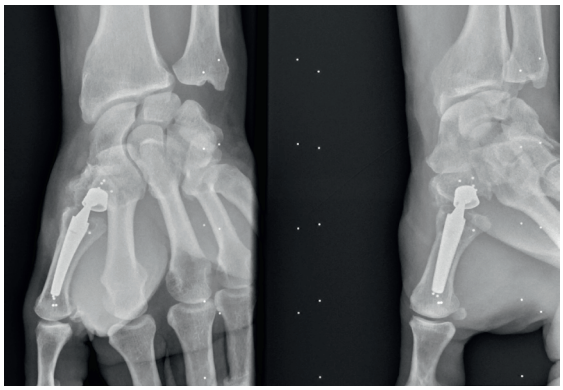

SYGEHISTORIE

En 57-årig mand var fem år tidligere blevet opereret med indsættelse af en ucementeret rodledsalloplastik med *dual mobility*-artikulation ved et fuldstændig ukompliceret forløb, hvor han hurtigt opnåede god bevægelighed og kunne udføre almindelige daglige gøremål. Han blev fulgt med regelmæssig klinisk og radiologisk kontrol og havde ingen symptomer, men ved toårskontrollen berettede han, at han havde mærket lidt smuttende fornemmelse fra området ved rodledsprotesen. Man kunne ved en objektiv undersøgelse fremprovokere, at extensor pollicis longus-senen smuttede en anelse hen over basis af første metacarp, men han var uøm ved palpation i området, og bevægeligheden var god. Man tolkede det som gener, der var udløst fra senen, da man fandt røntgenoptagelsen upåfaldende og uden tegn til proteseløsning.

Ved femårskontrollen fortalte patienten, at han med jævne mellemrum havde en følelse af, at det klikkede og smuttede ved protesen, hvilket kunne give smertejag. På en røntgenoptagelse af rodleddet så man, at ledhovedet på protesen ikke var centraliseret i ledskålen i trapezium, hvilket gav mistanke om, at polyethylenhovedet kunne være lukseret (**Figur 1**). Ved gennemgang af de tidligere røntgenbilleder kunne man nu se, at ledhovedet allerede ved toårskontrollen stod excentrisk i skålen som tegn på, at polyethylenhovedet var lukseret. Patienten blev reopereret, og man fandt polyethylenhovedet helt separeret fra metalhovedet og roteret. Metalhovedet på protesen var helt slidt ned på den ene side som tegn på, at tilstanden havde stået på gennem længere tid. Ledskålen var fortsat fastsiddende i trapezium, og den havde overraskende ikke tegn på uhensigtsmæssigt slid. Man kunne derfor nøjes med at skifte *dual mobility*-ledhoved og -hals på protesen.

DISKUSSION

En kendt komplikation i forbindelse med såkaldt *dual mobility*-proteseartikulation i hofteleddet er, at det store plastikhoved hopper af det lille metalhoved, hvilket kaldes en intraprotetisk luksation [5]. Dette vil kunne ske ved andre protesetyper, hvor man anvender denne artikulationsform. Ved rutinekontrollen efter to år hos patienten i sygehistorien fokuserede man på de sædvanlige tegn på løsning af protesekomponenterne med radiologiske opklaringer og ændring af skålens placering, da det er den hyppigste årsag til smerter og

Rodledsprotese med *dual mobility*-artikulation.

klikkende fornemmelse ved rodledsproteser. Ved proteseluksation er ledhovedet normalt ude af skålen, og man overså derfor de radiologiske tegn, hvor metalhovedet stod excentrisk i skålen, hvilket ellers er et sikkert tegn på intraprotetisk luksation eller slid på polyethylenlineren. Intraprotetisk luksation i en rodledsprotese i tommelfingeren er ikke tidligere beskrevet i litteraturen, men denne sygehistorie understreger vigtigheden af, at man er opmærksom på, at der ved overførelse af artikulationsformer fra en type led til en andet er risiko for, at tilsvarende komplikationer følger med – i dette tilfælde en intraprotetisk luksation.

SUMMARY

Anne Lysgaard Schulz, Lone Kirkeby, Torben Bæk Hansen:
Intraprosthetic luxation of trapeziometacarpal joint prosthesis
Ugeskr Læger 2019;181:V10180682

Total joint replacement is used for treating osteoarthritis of the trapeziometacarpal joint. The prosthesis is a ball and socket design resembling a total hip prosthesis and with the same risk of head luxation. To reduce this risk, dual mobility articulations have also been introduced in prosthesis of the thumb, and this is a case report of luxation of the polyethylene liner in a dual mobility prosthesis, illustrating that introducing new designs in prosthesis for the basal joint of the thumb may lead to similar complications as are seen in the hip joint.

KORRESPONDANCE: *Torben Bæk Hansen*. E-mail: torbehns@rm.dk
ANTAGET: 28. november 2018
PUBLICERET PÅ UGESKRIFTET.DK: 28. januar 2019
INTERESSEKONFLIKTER: ingen. Forfatternes ICMJE-formularer er tilgængelige sammen med artiklen på Ugeskriftet.dk

LITTERATUR

1. Cebrian-Gomez R, Lizaur-Utrilla A, Sebastia-Forcada E et al. Outcomes of cementless joint prosthesis versus tendon interposition for trapeziometacarpal osteoarthritis: a prospective study. J Hand Surg Eur 1. jan 2018 (e-pub ahead of print).
2. Ulrich-Vinther M, Puggaard H, Lange B. Prospective 1-year follow-up study comparing joint prosthesis with tendon interposition arthroplasty in treatment of trapeziometacarpal osteoarthritis. J Hand Surg Am 2008;33:1369-77.
3. Huang K, Hollevoet N, Giddins G. Thumb carpometacarpal joint total arthroplasty: a systematic review. J Hand Surg Eur 2015;40:338-50.
4. Dreant N, Poumellec MA. Total thumb carpometacarpal joint arthroplasty: a retrospective functional study of 28 MOOVIS prostheses. Hand (N Y) 23. sep 2018 (e-pub ahead of print).
5. Fabry C, Langlois J, Hamadouche M et al. Intra-prosthetic dislocation of dual-mobility cups after total hip arthroplasty: potential causes from a clinical and biomechanical perspective. Int Orthop 2016;40:901-6.

Xxxxxxxxxxx