# Androgenproducerende processer i ovarierne

Sine Jacobsen & Finn Friis Lauszus

KLINISK PRAKSIS

STATUSARTIKEL

Gynækologisk Afdeling, Herning Sygehus

Ugeskr Læger 2019;181:V03180228

Ovariecancer er den fjerdehyppigste årsag til cancerdødsfald blandt kvinder i Danmark, da mange af tilfældene først opdages i et fremskredent stadie [1]. En undergruppe af ovarietumorer er de androgenproducerende, som kan give symptomer i form af amenoré/oligomenoré og virilisering. Androgenproducerende tumorer forårsager hirsutisme og virilisering hos 90-100% af patienterne, mens amenoré ses hos 40-60% [2]. Formålet med denne artikel er at give et overblik over processer i ovarierne, der giver hyperandrogenisme, med udredning, differentialdiagnoser og behandling.

## ANDROGENPRODUKTIONEN HOS KVINDER

Klinisk vigtige androgener er dehydroepiandrostendionsulfat (DHEAS), dehydroepiandrosteron (DHEA), androstendion, testosteron og dihydrotestosteron, hvor kun de to sidstnævnte binder til androgenreceptoren, mens de resterende betegnes som proandrogener [3]. DHEAS bliver produceret i binyrebarkens zona reticularis med stimulation fra adrenokortikotropt hormon (ACTH) [4]. DHEA bliver hovedsageligt produceret i binyrerne og kan omdannes til androstendion. Androstendion dannes i binyrebarkens zona fasciculata og ovariernes stromaceller. I perifert væv kan androstendion omdannes til testosteron. To procent af testosteron findes i en fri form, som er den biologisk mest aktive form. Resten er bundet til albumin (30%) eller til seksualhormonbindende globulin (SHBG). Testosteronproduktionen foregår i ovarierne (25%), binyrerne (25%) og ved omdannelse af androstendion i lever og muskler (50%). Prøvetagningen af testosteron bør foretages om morgenen pga. stor døgnvariation. Ved uregelmæssig cyklus kan prøvetagning foretages på et vilkårligt tidspunkt, ellers bør androgenstatus foretages i starten af cyklus, da midtcykliske værdier kan være 1,5-2 gange højere. En anden fejlkilde er p-piller, da disse reducerer mængden af frit testosteron ved at øge SHBG-niveauet [5]. Testosteron reduceres i perifert væv til dihydrotestosteron, som er fire gange så potent som testosteron.

## SYMPTOMER OG UDREDNING

Det, som fører kvinden til at opsøge sundhedssystemet, er symptomer på hyperandrogenisme, herunder hirsutisme, akne, alopeci eller blødningsforstyrrelser. Anamnesen bør indeholde menstruationsmønster, cykluslængde, antal dage med blødning, evt. uregelmæssigheder samt ændret libido. Ved amenore og oligomenore kan årsagen være en androgenproducerende ovarietumor, men der er en lang række andre årsager, f.eks. polycystisk ovarie-syndrom (PCOS), hyperprolaktinæmi og ekstremsport. Den objektive undersøgelse skal afdække tegn på virilisering, som omfatter hirsutisme (terminalhår på androgenafhængige områder), akne, øget muskelmasse, klitorishypertrofi, sænket stemmeleje og alopeci. Hos kvinder med hurtigtprogredierende hirsutisme, pludselig symptomdebut eller virilisering, bør den biokemisk screening bestå af androgenstatus, herunder totalt og frit testosteron, DHEAS, DHEA, androstendion, SHBG, østradiol, luteiniserende hormon (LH), follikelstimulerende hormon, 17-hydroxyprogesteron, thyroideastimulerende hormon, prolaktin, 25-OH-D-vitamin, calciumion, væsketal, lipidprofil, glykeret hæmoglobin og fasteglukose. Denne kan for en stor del afgøre, hvor man skal intensivere sin diagnostik for at finde årsagen til hyperandrogenismen. De differentialdiagnostiske overvejelser er PCOS, binyrebarkhyperplasi og androgenproducerende binyrebarktumor (**Tabel 1**). Initialt kan koncentrationen af DHEAS bruges til at skelne, om androgenproduktionen stammer fra binyrerne eller ovarierne. DHEAS er et forstadium til både testosteron og østradiol med sekretion udelukkende fra binyrebarken. Ved væsentligt forhøjet DHEAS-niveau må man få mistanke om adrenal hyperplasi eller androgenproducerende binyrebarktumor [6].

## HOVEDBUDSKABER

- Androgenproducerende tumor er en meget sjælden årsag til amenore/oligomenore og/eller virilisering, men bør haves med i de differentialdiagnostiske overvejelser ved tegn på hyperandrogenisme. Ved svært forhøjet testosteron og normalt dehydroepiandrostendionsulfatniveau, skal man mistænke en tumor i ovarierne.
- Androgenproducerende processer i ovarierne omfatter bl.a. granulosacelletumor, Sertoli-Leydig-celletumor og Leydigcellehyperplasi. Differentialdiagnostisk skal man overveje polycystisk ovarie-syndrom, adrenogenitalt syndrom og androgenproducerende binyrebarktumor.
- Hormonbehandling i form af gonadotropinfrigørende hormonanaloge agonister kan i fremtiden blive et vigtigt alternativt til kemoterapi og stråleterapi, da bivirkningerne er mindre. Førstevalgsbehandlingen er dog fortsat operation.

**TABEL 1**

**Vejledende tolkning af blodprøver [14].**

| | PCOS | Binyrebarkhyperplasi | Androgenproducerende binyrebarktumor | Androgenproducerende ovarietumor |
|---|---|---|---|---|
| S-testosteron, frit | Let-moderat forhøjet niveau | Let-moderat forhøjet niveau | Moderat-stærkt forhøjet niveau | Stærkt forhøjet niveau: 〉5 × |
| S-androstendion | Moderat forhøjet niveau | Let-moderat forhøjet niveau | Moderat-stærkt forhøjet niveau | Moderat forhøjet niveau |
| DHEAS | Normalt eller let forhøjet niveau | Moderat forhøjet niveau | Stærkt forhøjet niveau: ofte 〉5 × | Normalt niveau |
| Dexamethason suppressionstest | Normal suppression af DHEAS men kun lille fald i frit testosteron-niveau og androstendionniveau | Supprimerer både frit testosteron, androstendion, 17-OH-progesteron og DHEAS | Ingen suppression af andro-generne | Normal suppression af DHEAS men intet fald i frit testosteron-niveau og kun lille fald i androstendion-niveau |

DHEAS = dehydroepiandrostendionsulfat; PCOS = polycystisk ovarie-syndrom.

## DIFFERENTIALDIAGNOSER

### Polycystisk ovarie-syndrom

PCOS er den hyppigste endokrine lidelse hos fertile kvinder (5-10%), og hirsutisme forekommer hos 70% af patienterne med PCOS. Diagnosen stilles, hvis to ud af tre af de såkaldte Rotterdamkriterier er opfyldte, og differentialdiagnoser udelukkede: 1) oligomenoré eller amenoré, 2) klinisk og/eller biokemiske hyperandrogenisme og 3) polycystiske ovarier påvist ved UL-skanning [7]. Patogenesen er kronisk, acyklisk forhøjet LH-niveau, som stimulerer øget androgensyntese fra thecacellerne og en øget omdannelse af androgener til østrogen i fedtvæv.

### Binyrebarkhyperplasi/adrenogenitalt syndrom

Kongenit binyrebarkhyperplasi rammer ca. en ud af 10.000 nyfødte i Danmark og er den hyppigste genetiske endokrine lidelse i den tidlige barndom. Den hyppigste årsag er en defekt i *21-hydroxylase* (95%), der medfører en nedsat eller manglende dannelse af kortisol og/eller aldosteron. Dette medfører en negativ feedback af ACTH-sekretionen i hypofysen, som fører til en øget testosteronproduktion. En undergruppe af kongenit binyrebarkhyperplasi er den ikkeklassiske form, som typisk ses i puberteten som virilisering og menstruationsforstyrrelser. Diagnosen stilles ved en stimulationstest og måling af (uændret) ACTH-niveau bagefter, en såkaldt dexamethasontest [8, 9].

### Androgenproducerende binyrebarktumor

Binyrebarkkarcinom er en sjælden tumor (ca. 0,02% af alle kræfttyper). Størstedelen af binyrebarktumorerne er godartede og et tilfældigt billeddiagnostisk fund, såkaldte binyreincidentalomer. Funktionelle binyrebarkadenomer vil give forskellige kliniske præsentationer, afhængigt af hvilket hormon der er øget produktion af. Det vil oftest føre til Cushings syndrom (glukokortikoider) og hyperaldosteronisme (aldosteron, Conns syndrom), men kan i sjældne tilfælde føre til hirsutisme og virilisering som følge af androgenproducerende binyretumor [10, 11].

## DIAGNOSTIK AF ANDROGENPRODUCERENDE PROCESSER I OVARIERNE

Mistanken om en androgenproducerende tumor bør opstå ved virilisering, hurtigt progredierende hirsutisme og/eller amenoré/oligomenoré, dog har kun 0,2% af kvinder med hyperandrogenisme en androgenproducerende proces i binyrer eller ovarier. Ved svært forhøjet testosteronniveau (> 5 gange øverste normalniveau) bør man få mistanke om androgenproducerende neoplasi, og der skal henvises til videre diagnostik hos en gynækologisk speciallæge [12, 13]. Her vil anamnesen samt de objektive og parakliniske fund blive suppleret af en vaginal UL-skanning, hvor man oftest vil kunne vurdere malignitetsrisikoen ved en ovarietumor, herunder få et overblik over beliggenheden, størrelsen, om den er uni- eller bilateral, antallet af kamre, ekkotæthed, ekskrescenser, og om der er ascites [5]. Ved fortsat tvivl eller for at undersøge tumorudbredelsen kan man gå videre med CT af abdomen og evt. CT af thorax og MR-skanning + PET/CT, afhængigt af hvor man har mistanke om, at tumoren er beliggende. Bestemmelse af den histologiske type af en androgenproducerende ovarietumor før kirurgi er yderst vanskelig. I stedet bliver den som hovedregel stillet ved frysemikroskopi perioperativt og efterfølgende histopatologisk undersøgelse. Primære ovarietumorer udvikles fra overfladeepitelet, gonadestromaet eller germinalcellerne (**Tabel 2**). Det følgende er en gennemgang af fem forskellige processer i ovarierne, som kan være androgenproducerende.

### Granulosacelletumor

Granulosacelletumor (GCT) er den hyppigste nonepiteliale ovariecancer, som i sjældne tilfælde endvidere kan være androgenproducerende, hvilket der kun er beskrevet 34 tilfælde af i litteraturen [4]. GCT bør

**TABEL 2**

Inddeling af udvalgte ovarietumorer.

| |
|---|
| *Epiteliale tumorer* |
| Seröse |
| Mukøse |
| Endometroide |
| Clear cell-tumorer |
| Brennertumorer |
| Blandede |
| Udifferentierede |
| Uklassificerbare |
| *Germinalcelletumorer* |
| Teratomer: dermoidcyster |
| Dysgerminomer |
| *Gonadestromatumorer* |
| Granulosaceller |
| Tekomer/fibromer |
| Sertoli-Leydig-celletumorer: androblastomer |
| Gynandroblastomer |
| Leydig-celletumorer |

haves i mente, da 70% af de maligne gonadestromatumorer er GCT, hvoraf 70% er kendetegnet ved en endokrin hormonproduktion. GCT er oftest østrogenproducerende, hvilket kommer til udtryk ved ændret blødningsmønster i form af uregelmæssig, kraftig eller postmenopausal blødning [15]. Histologiske undersøgelse af GCT kan vise varierende vækstformer inden for samme tumor, f.eks. cystisk, fibrotisk, tekom/fibrom og follikulær med Call-Exner-legemer (**Figur 1**).

**FIGUR 1**

Histologisk præparat af granulosacelletumor med Call-Exner-legemer.

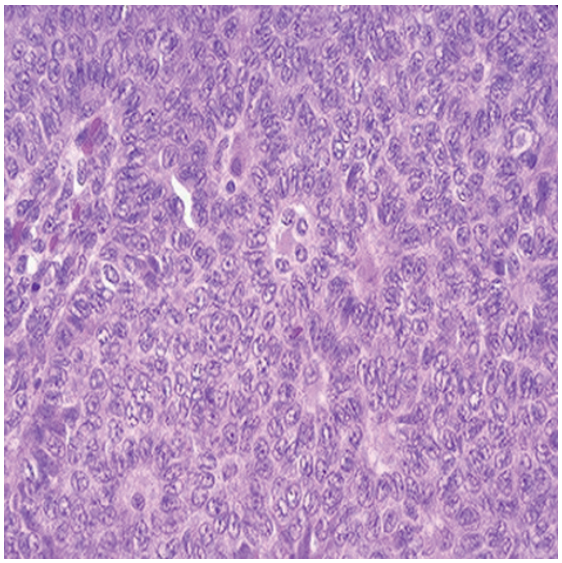

**Sertoli-Leydig-celletumor**

Sertoli-Leydig-celletumor (STLC) udgør ca. 1% af ovarietumorerne og bliver også kaldet androblastom. Denne tumor er i mere end 50% af tilfældene androgenproducerende, og hos 70-85% ses der virilisering [16]. STLC er karakteriseret ved ukontrolleret proliferation af Sertoli- og Leydigceller, som er naturligt forekommende, men udviser forskellige grader af differentiering. Næsten alle STLC er unilaterale (98%), og 95% diagnosticeres i stadium I [15].

**Leydigcelletumor og Leydigcellehyperplasi**

Leydigcellehyperplasi er en sjælden årsag til hyperandrogenisme efter menopausen. Hirsutisme eller virilisering ses hos 75-80% af kvinder med Leydigcelletumorer og forekommer oftest hos postmenopausale kvinder [15]. Differentieringen mellem tumor og hyperplasi er vanskelig, men baseres på mønster og størrelse ved den histologiske undersøgelse. Hyperplasi er nodular og under en cm, mens Leydigcelletumorer er over en cm [10, 17]. Kun i få studier har man påvist hyperandrogenisme på baggrund af ovariel stroma hyperplasi uden tegn til samtidig neoplasi [18, 19].

**Endokrin tumor i dermoid**

Teratomer kan producere aktive hormoner, selvom dette er sjældent. Mest kendt er struma ovarii, der udgør 1,5% af alle mature teratomer; disse er sjældent maligne (< 5%) [15]. Hvis man finder en androgenproducerende dermoidcyste, kan kilden til androgenproduktionen være en samtidig neoplasi, såsom Sertoli-Leydig-celletumor eller Leydigcellehyperplasi [20]. I Dansk Gynækologisk Cancer Gruppes (DGCG) retningslinjer for nonepitelial ovariecancer, er det beskrevet at 1-2% af mature teratomer indeholder en cancer af adult somatisk type [15].

**Blommesæktumor**

Blommesæktumor udgør ca. 20% af maligne germinalcelletumorer, og hovedparten ses hos børn og unge i puberteten. Blommesæktumor kan have endokrine manifestationer og vil som oftest komme til udtryk ved virilisering. Hovedparten er unilaterale og ofte store (medianstørrelse på 15 cm). Mikroskopisk undersøgelse viser meget varierende histologisk udseende. Schiller-Duvallegemer er patognomoniske for denne tumor, men ses dog kun i 15-20% af tilfældene [15].

## BEHANDLING

GCT behandles i de tidlige stadier med operation, og kirurgi er den vigtigste behandling til kurering af gonadestromatumorer [15]. Det samme gør sig gældende hos postmenopausale kvinder, hvor man har mistanke om androgenproducerende ovarietumorer, hos patienter med avanceret sygdom eller hos patienter med dob-

beltsidig ovarieinddragelse, hvor hysterektomi og bilateralt salpingo-ooforektomi anvendes som den primære behandlingsmetode.

Både kemoterapi og stråleterapi har været forsøgt ved avancerede tilfælde af GCT, men begge med bivirkninger og ikke overbevisende resultater [11]. Da GCT udtrykker receptorer for steroidhormon, kan hormonbehandling være et bedre alternativ til behandlingen i fremtiden. *Colombo et al* har rapporteret respons på gonadotropinfrigørende hormonanaloger (GnRH), tamoxifen, progestiner og aromatasehæmmere ved GCT [16]. I DGCG's kliniske guidelines er det nævnt, at GnRH-agonistbehandling kan overvejes til ældre postmenopausale kvinder uden synlige tumorer, eller hvis kirurgi ikke er ønskeligt eller muligt [15]. En angiogenesehæmmer som bevacizumab har også været undersøgt som adjuverende behandling mod GCT, men overbevisende resultater mangler fortsat [16].

Germinalcelletumor, herunder immaturet teratom er kemosensitiv. Mest brugt er kombinationen af bleomycin, etoposid og cisplatin, hvorved kan man undgå en operation og bevare ovarierne hos yngre kvinder [16].

I de seneste år er målrettet behandling blevet mere udbredt med undersøgelse af hormonreceptorstatus for patienterne. Man kunne forestille sig, at dette også kommer til at gøre sig gældende ved androgenproducerende tumorer i ovarierne i fremtiden.

## KONKLUSION

Ved symptomer på hyperandrogenisme bør almen praktiserende læger og gynækologer have androgenproducerende ovarieproces som differentialdiagnose. Hvis den parakliniske undersøgelse viser svært forhøjet testosteronniveau, skal der udredes for androgenproducerende neoplasi. Incidensen er lav, men sygdommen er så alvorlig, at tidlig diagnostik og behandling er afgørende. Operation bør forsat være førstevalgsbehandling ved mistanke om en androgenproducerende ovarietumor. Individualiseret behandling afhænger af histologi, stadium og – hos yngre kvinder – muligheden for senere graviditet.


## SUMMARY

Sine Jacobsen & Finn Friis Lauszus:
Androgen-secreting tumours of the ovaries
Ugeskr Læger 2019;181:V03180228

The diagnosis of an androgen-secreting tumour of the ovaries should be considered in women with hyperandrogenism. Clinical manifestations of hyperandrogenism include virilisation with hirsutism, vocal change, increased muscle mass, hypertrophy of clitoris and alopecia. Definitive diagnosis is made by histopathologic examination, and the most common diagnoses are granulosa cell tumour, ovarian stromal hyperplasia and Sertoli-Leydig cell tumour. The differential diagnoses include polycystic ovary syndrome, benign or malignant adrenal tumour and adrenal hyperplasia.


**KORRESPONDANCE:** *Sine Jacobsen*. E-mail: sinjac@rm.dk
**ANTAGET:** 13. december 2018
**PUBLICERET PÅ UGESKRIFTET.DK:** 4. februar 2019
**INTERESSEKONFLIKTER:** ingen. Forfatternes ICMJE-formularer er tilgængelige sammen med artiklen på Ugeskriftet.dk

## LITTERATUR


1. Lægehåndbogen. Ovariecancer. https://www.sundhed.dk/sundhedsfaglig/laegehaandbogen/gynaekologi/tilstande-og-sygdomme/svulster-og-dysplasi/ovariecancer/ (1. sep 2018).
2. Varma T, Panchani R, Goyal A et al. A case of androgen-secreting adrena carcinoma with non-classical congentital adrenal hyperplasi. Indian J Endocrinol Metab 2013;17(suppl 1):S243-S245.
3. Burger H. Androgen production in women. Fertil Steril 2002;77:3-5.
4. Patel SS, Carrick KS, Carr BR. Virilization persists in a woman with an androgen-secreting granulosa cell tumor. Fertil Steril 2009;91:933.e.13-e15.
5. Klinisk vejledning. Blødningsforstyrrelser hos kvinder i almen praksis. Dansk Selskab for Almen Medicin, 2007. www.dsam.dk/files/9/bloedningsf.pdf (19. aug 2018).
6. Lægehåndbogen. Dehydroepiandrosteron-sulfat (DHEAS). https://www.sundhed.dk/sundhedsfaglig/laegehaandbogen/undersoegelser-og-proever/klinisk-biokemi/blodproever/dehydroepiandrosteron-sulfat-dheas-androgenstatus/ (1. mar 2018).
7. Dansk Selskab for Obstetrik og Gynækologi. Endokrinologisk Guideline: PCOS. 2015. www.dsog.dk/gynkologi/ (13. mar 2018).
8. Binay C, Simsek E, Cilingir O et al. Prevalence of nonclassis congenital adrenal hyperplasia in Turkish children presenting with premature pubarche, hirsutism, or oligomenorrhoea. Int J Endocrinol 2014;2014;768506.
9. Dansk Endokrinologisk Selskab, NVB 2017. www.endocrinology.dk/index.php/nbvhovedmenu/4-hypofyse-og-binyresygdomme/nbv-endokrinologi-binyreincidentalomer-binyretumorer-cushing-conns-syndrom-hyperaldosteronisme-faeokromocytom-hirsutisme-virilisering (11. mar 2018).
10. Paragliola R, Torino F, Senes P et al. "Occult" ovarian leydig cell tumor: when laboratory tells more than imaging. Endocrine 2014;46:351-4.
11. Meurs H, Lonkhuijzen L, Limpens J et al. Hormone therapy in ovarian granulosa cell tumors: a systematic review. Gyn Oncol 2014;134:196-205.
12. Hohl A, Ronsoni MF, Oliveira MD. Hirsutism: diagnosis and treatment. Arq Bras Endocrinol Metabol 2014;58:97-107.
13. Analysefortegnelsen. P-Androgenstatus. 2018. https://www.analysefortegnelsen.dk/analyselistezoom.asp?Type=NBG&ID=NPU12019/ (4. mar 2018).
14. Analysefortegnelsen- P-Androgenstatatus. 2018. https://www.analysefortegnelsen.dk/analyselistezoom.asp?Type=SKS&ID=NPU12019 (11. mar 2018).
15. Kliniske retningslinier for visitation, diagnostik og kontrol af ikke epitelial ovariecancer. www.dgcg.dk/images/retningslinier/2014-2002_Ikke_epithelial_ovariecancer.pdf (1. mar 2018).
16. Colombo N, Peiretti M, Garbi A et al. ESMO Guidelines Working Group. Non-epithelial ovarian cancer: ESMO Clinical practice guidelines for diagnosis, treatment and follow-up. Ann Oncol 2012;23 (suppl 7):vii20-vii26.
17. Hofland M, Cosyns S, Sutter P et al. Leydig cell hyperplasia and leydig cell tumour in postmenopausal women: report of two cases. Gynecol Endocrinol 2013;29:213-215.
18. Leong S, Trivedi AN. A case of ovarian stromal hyperplasi causing hirsutism in a post-menopausal woman. Aust N Z J Obstet Gynsecol 2001;41:102-3.
19. Mehta J, Miller J, Cannon A et al. Ovarian leydig cell hyperplasia: an unusual case of virilization in a postmenopausal woman. Case Rep Endocrinol 2014;2014:762745.
20. Subbaiah M, Dorairajan G, Gochhait D et al. Virilization in a postmenopausal female due to androgen secreting ovarian dermoid cyst. J Midlife Health 2017:8:98-100.