Udredning og behandling af vestibularisschwannomer

Hjalte C.R. Sass[1, 2], Niels West[1, 2], Martin N. Møller[1] & Per Cayé-Thomasen[1, 2]

Vestibularisschwannomer (VS) er godartede intrakraniale tumorer, der udgår fra de schwannske celler, der omskeder den ottende kranienerve i den cerebellopontine vinkel. Denne tumor blev tidligere benævnt acusticusneurinom, men det har vist sig, at det histologisk ikke drejer sig om et neurinom, og at tumoren ikke udspringer fra nervus cochlearis/acusticus, men derimod fra n. vestibularis.

Patogenesen er en inaktivering af tumorsuppressoren merlin, tidligere kendt som schwannomin, hvis gen er beliggende på kromosom 22q12.2. VS opdeles i neurofibromatose type 2 (NF2)-associerede VS, der forekommer bilateralt, og sporadiske VS, der forekommer unilateralt. De sporadiske VS udgør over 90% af tilfældene [1]. VS forekommer oftest som solide tumorer, men kan ses med cystiske komponenter.

Incidensen er stigende, i 2008 blev den angivet til 19 pr. mio. pr. år [2], mens man i endnu upublicerede data nu angiver incidensen til omkring 35 pr. mio. pr. år, hvilket svarer til ca. 200 nydiagnosticerede patienter om året i Danmark.

Den klassiske symptomatologi hos patienter med VS består af unilateralt sensorineuralt høretab og ensidig tinnitus, ofte i kombination med intermitterende balanceusikkerhed/svimmelhed. Høretabet kan opstå akut eller progredierende [3]. Unilateralt høretab forekommer hos ca. 94%, tinnitus hos omkring 83%, og omkring 49% har balancebesvær, hvoraf 9% har vertigo som første og eneste symptom. Omkring diagnosetidspunktet har ca. 35% af patienterne både høretab, tinnitus og vertigo. Der er ingen korrelation mellem tumorstørrelse, alder eller køn og symptomer på vertigo, høretab eller tinnitus [4].

Vi vil i denne artikel skitsere udredning og behandling af VS.

UDREDNING

Mistanken om VS opstår sædvanligvis pga. et asymmetrisk sensorineuralt høretab ved høje frekvenser, ved asymmetri af skelneevne, ved ensidig tinnitus eller i sjældne tilfælde ved vertigo. Årsagen til høretabet er omdiskuteret. Der er påvist atrofi af n. cochlearis [5], men i nyligt publicerede histologiske studier har man påvist, at der tillige findes tab af ganglieceller i det in-

KLINISK PRAKSIS

STATUSARTIKEL

1) Øre-næse-halskirurgisk & Audiologisk Klinik, Rigshospitalet
2) Det Sundhedsvidenskabelige Fakultet, Københavns Universitet

Ugeskr Læger 2018;180:V02180131

HOVEDBUDSKABER

- Vestibularisschwannomer (VS) er godartede bindevævsknuder som oftest lokaliseret på balancenerven og med stigende incidens i Danmark.
- *Wait-and-scan*-regimet er fra 2016 flyttet fra Øre-næse-halskirurgisk & Audiologisk Klinik på Rigshospitalet ud til regionale øre-næse-halsafdelinger samt til lokale praktiserende otologer.
- Hørebevarende kirurgi som primær option ved små og mellemstore VS kan blive alternativ til *wait-and-scan*-regimet, hvor hørelsen med tiden vil svinde, uanset om der forekommer vækst af VS eller ej.

dre øre [6, 7]. Dette ganglietab synes at have en basal til apikal gradient i cochlea, hvilket forklarer, at patienterne som oftest har et diskanthøretab i frekvensområdet 2-8 kHz. Idet majoriteten har asymmetrisk hørenedsættelse eller tinnitus, består den initiale udredning af en standardrentoneaudiometri. Da det ikke er muligt eller hensigtsmæssigt at henvise alle patienter med et asymmetrisk høretab til MR-skanning, er der udviklet henvisningskriterier på baggrund af audiometrien. En asymmetri af benledningstærskler på mindst 20 dB ved to nabofrekvenser eller en asymmetri på mindst 15 dB ved to nabofrekvenser på 2-8 kHz bør medføre mistanke om tumor og henvisning til MR-skanning af fossa cranii posterior og pori acustici interni, der er guldstandarden ved diagnosticering af VS [8]. Afvigelse i skelneevnen på 20% eller mere mellem de to ører eller unilateral tinnitus med varighed over et år bør ligeledes medføre henvisning. Disse kriterier er associeret med en sensitivitet på 90% med en screeningsrate på 24% [9]. Ved påvisning af et VS afgøres den videre behandlingsstrategi af tumorens udbredelse og massevirkning i den cerebellopontine vinkel, defineret ved den største ekstrameatale (uden for indre øregang) diameter.

P.t. bliver undersøgelser af balancefunktionen ikke brugt i diagnosticering eller screening for VS, men da tumoren jo netop sidder på balancenerven, undersøger man i flere forskningsprojekter værdien af at implementere balancefunktionen i screening for VS.

BEHANDLING

Behandlingen kan kategoriseres i tre grupper: 1) konservativ behandling, såkaldt *watchful waiting* eller *wait-and-scan*, 2) kirurgi og 3) stråleterapi.

På diagnosetidspunktet vil ca. en fjerdedel af tumorerne være af en størrelse, der foranlediger anbefaling af primær kirurgi. Patienter med sådanne tumorer tilbydes behandling pga. risiko for yderligere vækst, der medfører risiko for yderligere massevirkning og dermed tiltagende kompression af tilliggende intrakraniale strukturer.

Små og mellemstore VS allokeres til *wait-and-scan*, hvor der kontrolleres for yderligere vækst ved opfølgende MR-skanninger. Kun en mindre del af tumorerne udviser vækst, efter at diagnosen er stillet. Vækst kan dog forekomme efter selv en længere periode med stationær størrelse, hvilket nødvendiggør langvarig opfølgning med gentagne MR-skanninger. Årsagen til det enigmatiske vækstmønster, hvor tumoren kan vokse til en vis størrelse, stagnere i størrelse, for herefter igen at vokse eller i nogle tilfælde mindskes i størrelse, er fortsat uafklaret [10]. Der er dog påvist en sammenhæng mellem tumorekspression af en række gener, herunder proangiogenetiske markører, og tumorens væksthastighed [11-14]. Det har bl.a. ført til den første medicinske behandlingsmulighed for patienter med NF2-associerede tumorer i form af et antiangiogenetisk stof (bevacizumab). Behandlingen medfører skrumpning af tumoren og bedring af hørelsen hos nogle, men ikke alle patienter [15, 16].

30-40% af patienterne i *wait-and-scan*-regimet har tumorvækst inden for de første fem år, efter at diagnosen er stillet, og disse patienter bør henvises til videre-behandling på Rigshospitalet [3, 17, 18]. Her får patienterne tilbud om aktiv behandling i form af kirurgi eller stråleterapi. Anbefaling af behandlingsvalg afhænger af en række faktorer, herunder tumorstørrelse, hørelse, balancefunktion, komorbiditet og alder. I visse tilfælde kan der tilbydes potentielt hørebevarende kirurgi, for hvilken resultaterne er forbedret væsentligt inden for de senere år pga. anvendelse af avanceret udstyr til kontinuerlig monitorering af hørenerven under operationen, idet en monitoreringselektrode placeres på hjernestammen. Under kontinuerlig akustisk stimulation i øregangen kan aktiviteten i neuronerne i hjernestammens dorsale kokleære nuclei monitoreres. Nedsat aktivitet opstår ved påvirkning af hørenerven under operationen, og tumordissektionen kan herved tilpasses.

Et alternativ til kirurgi er stråleterapi, der gives fraktioneret, stereotaktisk. I 85% af behandlingerne opnås der kontrol af tumorvækst ved ti års opfølgning [19]. Efterfølgende kirurgisk intervention ved manglende kontrol af tumorvækst besværliggøres betydeligt af den stråleinducerede fibrose. Som sidevirkning til fraktioneret stereotaktisk stråleterapi mistes hørelsen i de fleste tilfælde i løbet af de efterfølgende ti år [20] For overblik over behandlingsalgoritme se **Figur 1**.

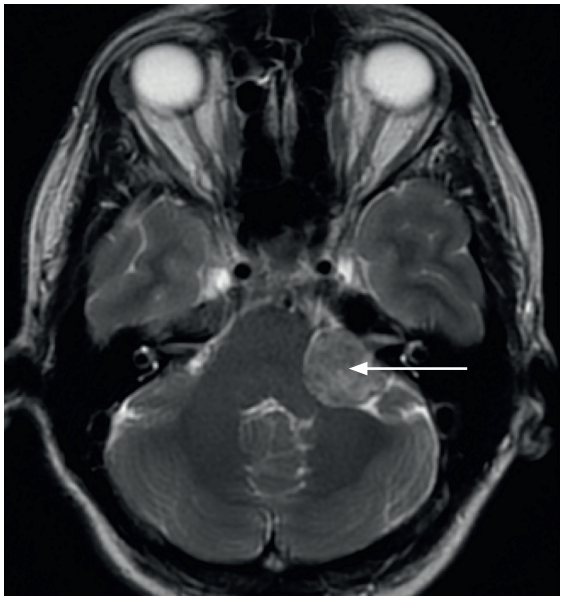

Venstresidigt vestibularisschwannom beliggende i den cerebellopontine vinkel med let kompression af hjernestamme og cerebellum.

FREMTIDIGE PERSPEKTIVER

Forbedrede muligheder for løbende at monitorere hø-

FIGUR 1

Behandlingsalgoritme for nydiagnosticerede vestibularisschwannomer (VS) i de første fem år. Herefter øges intervallet til hvert andet år og ender på femårsintervaller.

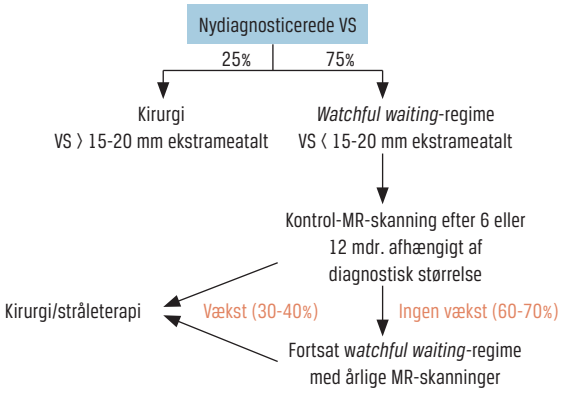

renervefunktionen under potentielt hørebevarende kirurgi har øget andelen af patienter med hørebevarelse efter kirurgi betydeligt (fra ca. 50% til ca. 70%). Primært tilbud om potentielt hørebevarende kirurgi umiddelbart efter diagnose af små og mellemstore tumorer er derfor nærliggende. Dette som alternativ til et konservativt regime, hvor hørelsen vil svinde hos omkring 50% af patienterne med god eller servicibel hørelse pga. tumoren, uanset om der er efterfølgende vækst eller ej [17, 21].

Hos patienter, der har døvhed pga. tumoren eller efter kirurgi, vil der være mulighed for implantation af en elektrode i cochlea, et såkaldt cochlearimplantat, så længe hørenerven er anatomisk intakt. Således kan patienter, der er døve for akustiske stimuli, bringes til at høre ved hjælp af elektriske stimuli. I tilfælde af ødelagt hørenerve kan der i nogle tilfælde tilbydes et hjernestammeimplantat, hvorved de kokleære nuclei i hjernestammen stimuleres direkte med elektriske stimuli fra en elektrode, der er placeret på hjernestammen, og en ydre processor (høreapparatlignende), der transformerer akustiske stimuli til elektriske. Vestibulære undersøgelser er p.t. ikke en del af udredningen for VS, men vil sandsynligvis komme til at spille en rolle i fremtiden, da implementeringen af vestibulære undersøgelser, herunder *video head impulse*-test, cervikale og okulære vestibulære *evoked myogenic potentials* og kalerometri, alle giver information om n. vestibularis, hvor VS netop sidder. Man kunne således forestille sig, at et asymmetrisk sensorineuralt høretab også ville vise reduceret vestibulær funktion, hvis det var forårsaget af et VS. Denne præcisering af lokalisationen medfører muligheden for *pinpoint*-behandling, f.eks. semicirkulær kanalblokade foretaget ved minimalt invasiv kirurgi [7]. Incidensen af VS er stigende, og der diagnosticeres nu omkring 200 nye patienter årligt, de fleste med en lille eller mellemstor tumor. Flere og flere patienter allokeres derfor til konservativ behandling, *wait-and-scan*-regimet. Antallet af kontrol-MR-skanninger er derfor voldsomt stigende, de tilknyttede omkostninger ligeså. På denne baggrund vil en prognostisk markør for tumorvækst være af stor værdi både for patienterne og samfundsøkonomisk. Vækstpotentiale vil i så fald kunne identificeres tidligt, og behandling/opfølgning vil kunne tilpasses derefter.

De seneste ti års fremskridt mht. det molekylære grundlag for tumorernes patogenese og vækst har medført identifikation af potentielle vækstmarkører, og en af disse afprøves p.t. i et klinisk projekt på Rigshospitalet. Vi vil således i fremtiden forhåbentlig kunne forudsige en tumors vækstpotentiale ved en prognostisk MR-skanning med anvendelse af en molekylær vækstmarkør og tidligt tilpasse behandlingen hertil. Identifikation af prognostisk(e) molekylær(e) markør(er) vil også være mulige terapeutiske mål for fremtidig medicinsk behandling.

KORRESPONDANCE: *Hjalte C.R. Sass.* E-mail: Hjaltesass@gmail.com
ANTAGET: 20. juni 2018
PUBLICERET PÅ UGESKRIFTET.DK: 10. september 2018
INTERESSEKONFLIKTER: ingen. Forfatternes ICMJE-formularer er tilgængelige sammen med artiklen på Ugeskriftet.dk
LITTERATUR: Findes i artiklen publiceret på Ugeskriftet.dk

LITTERATUR

1. Evans DGR, Moran A, King A et al. Incidence of vestibular schwannoma and neurofibromatosis 2 in the north west of England over a 10-year period: higher incidence than previously thought. Otol Neurotol 2005;26:93-7.
2. Stangerup SE, Tos M, Thomsen J et al. True incidence of vestibular schwannoma? Neurosurgery 2010;67:1335-40.
3. Stangerup SE, Caye-Thomasen P. Epidemiology and natural history of vestibular schwannomas. Otolaryngol Clin North Am 2012;45:257-68.
4. Kentala E, Pyykkö I. Clinical picture of vestibular schwannoma. Auris Nasus Larynx 2001;28:15-22.
5. Eckermeier L, Pirsig W, Mueller D. Histopathology of 30 non-operated acoustic schwannomas. Arch Otorhinolaryngol 1979;222:1-9.
6. Roosli C, Linthicum FH, Cureoglu S et al. Dysfunction of the cochlea contributing to hearing loss in acoustic neuromas: an underappreciated entity. Otol Neurotol 2012;33:473-80.
7. Møller MN, Hansen S, Caye-Thomasen P. Peripheral vestibular system disease in vestibular schwannomas. Otol Neurotol 2015;36:1547-53.
8. Kanzaki J, Tos M, Sanna M et al. New and modified reporting systems from the consensus meeting on systems for reporting results in vestibular schwannoma. Otol Neurotol 2003;24:642-9.
9. Gimsing S. Vestibular schwannoma: when to look for it? J Laryngol Otol 2010;124:258-64.
10. Stangerup S-E, Caye-Thomasen P, Tos M et al. The natural history of vestibular schwannoma. Otol Neurotol 2006;27:547-52.
11. Cayé-Thomasen P, Baandrup L, Jacobsen GK et al. Immunohistochemical demonstration of vascular endothelial growth factor in vestibular schwannomas correlates to tumor growth rate. Laryngoscope 2003;113:2129-34.
12. Cayé-Thomasen P, Werther K, Nalla A et al. VEGF and VEGF receptor-1 concentration in vestibular schwannoma homogenates correlates to tumor growth rate. Otol Neurotol 2005;26:98-101.
13. Møller MN, Werther K, Nalla A et al. Angiogenesis in vestibular schwannomas: expression of extracellular matrix factors MMP-2, MMP-9, and TIMP-1. Laryngoscope 2010;120:657-62.
14. Sass HCR, Borup R, Alanin M et al. Gene expression, signal transduction pathways and functional networks associated with growth of sporadic vestibular schwannomas. J Neurooncol 2016:1-10.
15. Plotkin SR, Stemmer-Rachamimov AO, Barker FG et al. Hearing improvement after bevacizumab in patients with neurofibromatosis type 2. N Engl J Med 2009;361:358-67.
16. Alanin MC, Klausen C, Caye-Thomasen P et al. The effect of bevacizumab on vestibular schwannoma tumour size and hearing in patients with neurofibromatosis type 2. Eur Arch Oto-Rhino-Laryngology 2014;272:3627-33.
17. Prasad SC, Patnaik U, Grinblat G et al. Decision making in the wait-and-scan approach for vestibular schwannomas: is there a price to pay in terms of hearing, facial nerve, and overall outcomes? Neurosurgery 21. dec 2017 (e-pub ahead of print).
18. Ferri GG, Pirodda A, Ceroni AR et al. Management of growing vestibular schwannomas. Eur Arch Oto-Rhino-Laryngology 2013;270:2013-9.
19. Rasmussen R, Claesson M, Stangerup SE et al. Fractionated stereotactic radiotherapy of vestibular schwannomas accelerates hearing loss. Int J Radiat Oncol Biol Phys 2012;83:e607-e611.
20. Ahsan SF, Huq F, Seidman M et al. Long-term hearing preservation after resection of vestibular schwannoma: a systematic review and meta-analysis. Otol Neurotol 2017;38:1505-11.
21. Kirchmann M, Karnov K, Hansen S et al. Ten-year follow-up on tumor growth and hearing in patients observed with an intracanalicular vestibular schwannoma. Neurosurgery 2016;80:49-56.