Intravitreal angiostatisk behandling af okulær sygdom

Lou-Ann Christensen Andersen[1], Lasse Jørgensen Cehofski[1, 2, 3] & Jakob Grauslund[1, 3, 4]

STATUSARTIKEL

1) Øjenafdelingen, Odense Universitetshospital
2) Øjenafdelingen, Vejle Sygehus – Sygehus Lillebælt
3) Klinisk Institut, Syddansk Universitet
4) Steno Diabetes Center Odense

Ugeskr Læger 2019;181:V04190256

Retinale vaskulære og degenerative sygdomme som våd aldersrelateret maculadegeneration (AMD), proliferativ diabetisk retinopati (DR), diabetisk makulært ødem (DME) og retinale veneokklusioner (RVO) kan ubehandlet føre til alvorlig synsnedsættelse eller blindhed [1-3].

Et fællestræk ved sygdommene er en underliggende opregulering af vaskulær endotelial vækstfaktor (VEGF) [4]. Før introduktionen af anti-VEGF-præparater var der ingen terapeutiske muligheder for hæmning af den intraokulære VEGF-stigning. De terapeutiske muligheder var begrænsede til bl.a. laserbehandling og ved udvalgte tilstande operativ fjernelse af øjets glaslegeme [3, 5].

Det første VEGF-hæmmende intraokulære behandlingstilbud var bevacizumab, som oprindeligt blev udviklet og benyttet til behandling af metastaserende kolorektalcancer [6]. Introduktionen af bevacizumab fandt sted ca. 30 år efter genereringen af hypotesen om, at inhibition af karnydannelse kunne benyttes i hæmningen af tumorvækst, og ca. ti år efter, at VEGF blev isoleret af uafhængige forskningsgrupper fra bl.a. kvæghypofyser og senere ved isolering af humane kloner [7].

Udviklingen af intraokulære VEGF-hæmmende lægemidler blev startskud og grobund for nye behandlingsmuligheder for retinale lidelser. I perioden 2000-2010 blev incidensen af AMD-associeret social blindhed halveret pga. introduktionen af anti-VEGF-terapi i 2006 [8]. I Danmark blev der i perioden 1. januar 2012-31. juli 2015 behandlet i alt 10.603 patienter med intravitreal VEGF-hæmning for enten AMD, DME eller RVO (**Figur 1**). Anvendelsen af intravitreal anti-VEGF-behandling har efterfølgende været hastigt stigende pga. flere af de nævnte tilstandes kroniske natur [9]. Anti-VEGF-behandlingen har medført øget livskvalitet for mange patienter, der har okulære sygdomme med karnydannelse og nethindeødem som f.eks. våd AMD [10].

Formålet med denne artikel er at afdække indikationen for intravitreal VEGF-inhibition ved okulære sygdomme.

HOVEDBUDSKABER

- Injektioner i øjets glaslegeme med angiostatisk vaskulær endotelial vækstfaktor (VEGF)-inhibitorer benyttes til behandling af våd aldersrelateret maculadegeneration, diabetisk makulært ødem og retinale veneokklusioner.
- Injektioner med anti-VEGF er en effektiv behandling med få komplikationer. Ved mistanke om infektion, som omfatter hele øjet (panoftalmi), skal der henvises akut til en øjenlæge.
- Anti-VEGF-injektioner har en mulig fremtid inden for behandlingen af neovaskulært glaukom, præmatur retinopati og fortsat proliferativ diabetisk retinopati.

DEN PATOFYSIOLOGISKE BAGGRUND FOR ANTI-VASKULÆR ENDOTELIAL VÆKSTFAKTOR-BEHANDLING

VEGF er et endotelspecifikt mitogen (vækstfaktor), der findes i alle intraokulære vaskulariserede væv og opreguleres kraftigt ved hypoksi [3, 4, 11] og hyperglykæmi [1, 2]. Når VEGF bindes til VEGF-receptorerne på karrenes endotel, stimuleres karnydannelse og øget karpermeabilitet [2, 4, 11, 12]. VEGF har naturligt en vigtig rolle i udviklingen og opretholdelsen af karrene [4] og har under normale omstændigheder en beskyttende virkning på nethinden [1, 12]. Ved våd AMD, DME, proliferativ DR og RVO har VEGF imidlertid en helt central rolle i de underliggende patologiske processer.

AMD er en progredierende aldersrelateret degenerativ sygdom og en af de førende årsager til blindhed hos ældre [1]. I AMD indgår flere genetiske og miljømæssige faktorer som f.eks. alder, genetik, diæt og rygning. Der er også evidens for, at øget oxidativt stress, autofagi og inflammasommedieret inflammation indgår i de patologiske processer, herunder frigivelsen af VEGF, som kan udløse karnydannelse i nethinden og årehinden ved våd AMD [1]. Ved denne karnydannelse ses også intraokulær karlækage og heraf følgende ødem [4].

Proliferativ DR kan ses hos patienter med diabetes og er en tilstand, hvor diabetiske retinale forandringer medvirker til udvikling af retinal iskæmi og deraf følgende karnydannelser i nethinden [2, 4, 5]. Der er evidens for, at dette respons på retinal iskæmi bliver medieret af VEGF [4]. Bristning af de skrøbelige kar kan medføre intraokulær glaslegemeblødning, og ved fibro-

sering kan der udvikles traktionsbetinget nethindeløsning. Makulært ødem i form af DME ses pga. intraokulær karlækage [2, 4]. Ved DR skyldes DME hovedsageligt hyperglykæmi, men der mangler fortsat en dybdegående forståelse af de eksakte patologiske processer ved DME [2, 4].

Patienter med RVO kan også udvikle makulært ødem, som typisk skyldes karlækage medieret af VEGF som respons på de iskæmiske forandringer, som følge af karokklusion [4, 11].

Neovaskulært glaukom er en frygtet senkomplikation i forbindelse med proliferativ DR og RVO, hvor der kan opstå VEGF-medierede karnydannelser i øjets forreste afsnit, hvilket kan medføre aflukning af kammervandsdrænagen og heraf følgende stigende intraokulært tryk [4].

ANTI-VASKULÆR ENDOTELIAL VÆKSTFAKTOR-VIRKNINGSMEKANISME OG -PRÆPARATTYPE

Virkningsmekanismen for anti-VEGF-præparater består i at binde og neutralisere VEGF, hvorved virkningen af VEGF hæmmes [4].

Flere præparater er under udvikling, men i oftalmologisk regi anvendes der p.t. tre forskellige VEGF-hæmmere: bevacizumab, ranibizumab og aflibercept. Bevacizumab er dog ikke registreret som oftalmologisk lægemiddel, men benyttes *off-label* i et vist omfang. Bevacizumab er et rekombinant fuldlængde-anti-VEGF-A-humaniseret monoklonalt immunglobulin (Ig) G-antistof, mens ranibizumab er et humaniseret monoklonalt IgG-antistoffragment [13, 14]. Begge medikamenter neutraliserer alle biologisk aktive humane VEGF-A-isoformer, og bevacizumab er det mest potente af de to in vitro [13]. Aflibercept er et fusionsprotein, der indeholder to bindingsdomæner, som binder alle isoformer af VEGF-A, VEGF-B og placental vækstfaktor [4].

SIKKERHED

Milde lokale bivirkninger

Okulære bivirkninger ses hyppigere end ikkeokulære bivirkninger, og nogle af de mest almindelige er konjuktival blødning, øjensmerter og flydende uklarheder [15].

Alvorlige lokale bivirkninger

Hyppigheden af injektionsrelaterede bivirkninger som nethindeløsning, traumatisk grå stær og panoftalmi er lav [15]. Panoftalmi (endoftalmitis) er en sjælden, men alvorlig komplikation i forbindelse med anti-VEGF-behandling. Panoftalmi er en inflammatorisk tilstand, der som oftest er en følge af infektion, omfatter hele øjet og kan opstå inden for 1-2 uger (som oftest 3-5 dage) efter en invasiv procedure som f.eks. anti-VEGF-injektioner [16, 17]. Symptomerne er hurtigt indsættende (**Tabel 1**) [16, 17]. Patienter med de beskrevne symptomer og relevant anamnese skal henvises akut til en øjenlæge.

FIGUR 1

Intravitreale injektioner foretages ambulant under sterile forhold. Når de nødvendige forberedelser er udført, injiceres lægemidlet intravitrealt ved pars plana med en kanyle i retning mod centrum af øjet.

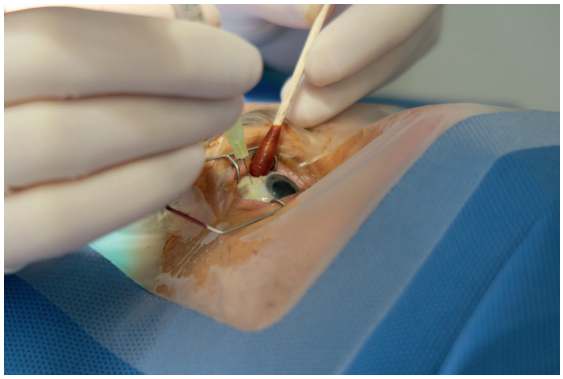

Man har i oftalmologisk regi diskuteret, om længere tids behandling med anti-VEGF kan påvirke nethindens funktion med risiko for okular iskæmi [12]. Studier viser dog også eksempler på, at et og tre år varende behandling har lav hyppighed af svære øjenbivirkninger [18, 19].

Alvorlige systemiske bivirkninger

Anti-VEGF administreret i øjet kan spredes til den systemiske cirkulation og hæmme serum-VEGF [12]. Der er ikke entydig evidens for, at længerevarende VEGF-hæmning kan øge risikoen for systemiske bivirkninger [12, 15, 20, 21].

Studieresultater indikerer, at der er et øget antal tromboemboliske events [15], og at bl.a. bevacizumab potentielt kan øge risikoen for disse events [21].

Ligeledes tyder studieresultater på en øget dødelighed [15], og bl.a. ranibizumab og aflibercept har med-

TABEL 1

Symptomer på panoftalmi.

Hævede øjenlåg
Kraftig smerte
Sløret syn
Udtalt hævet og rødt øje
Intraokulær reaktion
Pusdannelse i øjets forreste kammer
Nethindebetændelse

ført potentiel øget risiko for død og cerebrovaskulare events ved intensiv månedlig behandlet DME, hvilket kunne indikere, at en øget risiko er relateret til de højere niveauer af anti-VEGF [20].

Mht. andre systemiske bivirkninger giver bevacizumabbehandling ved AMD muligvis større risiko for gastrointestinale sygdomme end ranibizumabbehandling [22]. Ranibizumab kan også potentielt øge risikoen for ikkeokulære blødninger ved AMD [21].

Dog anses de øgede risici for bl.a. tromboemboliske events som værende små, og det diskuteres, om denne risiko for ikkeokulære bivirkninger kan skyldes andre forhold hos patienten som f.eks. øget alder, komorbiditeter og polyfarmaci [15]. De omtalte forhold kan sammen med aldersrelaterede fysiologiske ændringer muligvis øge risikoen for medicinudløste bivirkninger [15].

FREMTIDEN

Ud over ovenstående findes der stadig flere sygdomme med anti-VEGF-behandlingspotentiale. Disse tæller bl.a. neovaskulært glaukom og præmatur retinopati (ROP), hvor der forekommer øgede VEGF-niveauer [4] og fortsat proliferativ diabetisk retinopati [5]. Ved ROP ses der relativ hypoksi og karnydannelse, da den retinale karforsyning ikke kan følge med udviklingen af nethinden og dennes energibehov [4].

Pga. de mange patienter oplærer man på mange øjenafdelinger nu også sygeplejersker i at foretage anti-VEGF-injektioner med mulighed for lægelig supervision, da proceduren er relativt simpel, og denne organiseringsstrategi medfører øget kapacitet og frigørelse af læger til andet klinisk arbejde [23].

KONKLUSION

Anti-VEGF-præparater er angiostatiske lægemidler, hvis virkningsmekanisme består i at binde, hæmme og neutralisere virkningen af VEGF. Derved hæmmes patologiske karnydannelser og øget karpermeabilitet, som ses ved en række intraokulære vaskulære sygdomme. Anti-VEGF-præparaterne giver en effektiv behandling med få og sjældne risici. Ved mistanke om den sjældne komplikation panoftalmi skal der henvises akut til en øjenlæge.

Anti-VEGF-behandling er et eksempel på, at resultater fra grundforskning kan omsættes til en effektiv klinisk behandling af en række sygdomme, hvor behandlingsmulighederne tidligere var meget begrænsede.

SUMMARY

Lou-Ann Christensen Andersen, Lasse Jørgensen Cehofski & Jakob Grauslund:

Intravitreal angiostatic treatment of ocular vascular diseases

Ugeskr Læger 2019;181:V04190256

Intraocular vascular diseases like neovascular age-related macular degeneration, diabetic macular oedema and retinal vein occlusion are associated with decline in vision if left untreated. Anti-vascular endothelia growth factor (VEGF) agents originally developed for cancer treatment were the beginning of a new treatment regime for intraocular vascular diseases. Ambiguous results exist regarding adverse effects but are considered limited. In the future, anti-VEGF agents are likely to be used for treatment of proliferative diabetic retinopathy, neovascular glaucoma and premature retinopathy.

KORRESPONDANCE: *Lou-Ann Christensen Andersen.*
E-mail: louann_chr@yahoo.com

ANTAGET: 4. juli 2019

PUBLICERET PÅ UGESKRIFTET.DK: 9. september 2019

INTERESSEKONFLIKTER: Forfatternes ICMJE-formularer er tilgængelige sammen med artiklen

LITTERATUR: Findes i artiklen publiceret på Ugeskriftet.dk på Ugeskriftet.dk

LITTERATUR

1. Klettner A, Kauppinen A, Blasiak J et al. Cellular and molecular mechanisms of age-related macular degeneration: from impaired autophagy to neovascularization. Int J Biochem Cell Biol 2013;45:1457-67.
2. Romero-Aroca P, Baget-Bernaldiz M, Pareja-Rios A et al. Diabetic macular edema pathophysiology: vasogenic versus inflammatory. J Diabetes Res 2016;2016:156273.
3. Ho M, Liu D, Lam D et al. Retinal vein occlusions, from basics to the latest treatment. Retina 2016;36:432-48.
4. Miller JW, Le Couter J, Strauss EC et al. Vascular endothelial growth factor A in intraocular vascular disease. Ophthalmology 2013;120:106-14.
5. Grauslund J. Behandling af synstruende diabetisk retinopati. Ugeskr Læger 2018;180:V11170870.
6. Kim LA, D'Amore PA. A brief history of anti-VEGF for the treatment of ocular angiogenesis. Am J Pathol 2012;181:376-9.
7. Ferrara N. VEGF and intraocular neovascularization: from discovery to therapy. Transl Vis Sci Technol 2016;5:10.
8. Bloch SB, Larsen M, Munch IC. Incidence of legal blindness from age-related macular degeneration in Denmark: year 2000 to 2010. Am J Ophthalmol 2012;153:209-13.
9. Vorum H, Olesen TK, Zinck J et al. Real world evidence of use of anti-VEGF therapy in Denmark. Curr Med Res Opin 2016;32:1943-50.
10. Finger RP, Guymer RH, Gillies MC et al. The impact of anti–vascular endothelial growth factor treatment on quality of life in neovascular age-related macular degeneration. Ophthalmology 2014;121:1246-51.
11. Campa C, Alivernini G, Bolletta E et al. Anti-VEGF therapy for retinal vein occlusions. Curr Drug Targets 2016;17:328-36.
12. Semeraro F, Morescalchi F, Duse S et al. Pharmacokinetic and pharmacodynamic properties of anti-VEGF drugs after intravitreal injection. Curr Drug Metab 2015;16:572-84.
13. Meyer CH, Holz FG. Preclinical aspects of anti-VEGF agents for the treatment of wet AMD: ranibizumab and bevacizumab. Eye 2011;25:661.
14. Shibuya M. Vascular endothelial growth factor (VEGF) and its receptor (VEGFR) signaling in angiogenesis: a crucial target for anti- and pro-angiogenic therapies. Genes Cancer 2011;2:1097-105.
15. Penedones A, Mendes D, Alves C et al. Safety monitoring of ophthalmic biologics: a systematic review of pre- and postmarketing safety data. J Ocul Pharmacol Ther 2014;30:729-51.
16. Bek T, Øgard C, Kjeldsen H. Panoftalmi. https://www.sundhed.dk/sundhedsfaglig/laegehaandbogen/oeje/tilstande-ogsygdomme/corpus-vitreum/panoftalmi/ (30. mar 2019).
17. Palestine A, Lim J, Hossain K et al. Endophthalmitis. https://eyewiki.org/Endophthalmitis (30. mar 2019).
18. Brown DM, Nguyen QD, Marcus DM et al. Long-term outcomes of ranibizumab therapy for diabetic macular edema: the 36-month results from two phase iii trials. Ophthalmology 2013;120:2013-22.
19. Brown DM, Kaiser PK, Michels M et al. Ranibizumab versus verteporfin for neovascular age-related macular degeneration. N Engl J Med 2006;355:1432-44.
20. Avery RL, Gordon GM. Systemic safety of prolonged monthly anti–vascular endothelial growth factor therapy for diabetic macular edema: a systematic review and meta-analysis. JAMA Ophthalmol 2016;134:21-9.
21. Thulliez M, Angoulvant D, Le Lez ML et al. Cardiovascular events and bleeding risk associated with intravitreal antivascular endothelial growth factor monoclonal antibodies: systematic review and meta-analysis. JAMA Ophthalmol 2014;132:1317-26.

22. Moja L, Lucenteforte E, Kwag KH et al. Systemic safety of bevacizumab versus ranibizumab for neovascular age-related macular degeneration. Cochrane Database Syst Rev 2014;9:CD011230.

23. Chakouri S, Mundt L, Subhi Y et al. Physician assistants and nurse practitioners in ophthalmology – has the time come? Am J Ophthalmol 2018;186:174-5.