Purtschers retinopati som komplikation ved cementering af tumorprotese

Sarah Stammose Freund[1], Rikke Kongshaug Stoltz[2], Toke Bek[2], Johnny Keller[1] & Thomas Baad-Hansen[1]

KASUISTIK

1) Ortopædkirurgisk Afdeling, Tumorsektoren, Aarhus Universitetshospital
2) Øjenafdelingen, Aarhus Universitetshospital

Ugeskr Læger 2019;181:V02190096

Purtschers retinopati (PR) er morfologiske og anatomiske forandringer i øjets nethinde forårsaget af fedtembolier, der er frigivet fra en skadet knogle, hvilket medfører okklusion af de prækapillære arterioler. Forandringerne består af blødninger i moderat antal (65%), uldne pletter (93%) og Purtschers flecken (PF) (63%). PF anses som patognomonisk for tilstanden og ses som perivaskulære afblegede polygonale områder forårsaget af iskæmi (**Figur 1**). Synsfunktionen kan blive påvirket af dels iskæmien og atrofi ved den indre retina, dels de morfologiske læsioner, der skygger over nethinden, hvilket kan involvere centralsynet [1].

PR betegner symptomer, der er relateret til traumer eller kirurgi, hvor Purtscherlignende retinopati (PLR) betegner symptomer, der er sekundære til medicinske tilstande f.eks. pankreatitis. 60% af tilfældene rapporteres at være bilaterale [2]. Her beskrives for første gang PR opstået efter cementering af et femurstem hos en patient med en patologisk femurfraktur.

SYGEHISTORIE

En 53-årig kvinde, der havde småcellet lungecancer med spredning til cerebrum og højre proksimale femur, blev modtaget på Aarhus Universitetshospital med højresidig patologisk subtrokantær femurfraktur efter et fald på gaden. Hun var tidligere blevet opereret for cerebral metastase samt bestrålet mod cerebrum og højre femur. Hun havde fået immunterapi med nivolumab tre uger før traumet. Da hendes restlevetid blev vurderet til at være mere end seks måneder, fandt man indikation for rekonstruktion med en resektionsprotese. Man pauserede rivaroxaban 20 mg dagligt og gav i stedet 5.000 IE dalteparin nocte som tromboseprofylakse.

Operationen blev udført 36 timer efter traumet med marginal fjernelse af tumoren i bløddelene og som vid excision i knoglen. Der blev anvendt et protesestem på 11 mm i diameter og 70 mm i længde, svarende til 10 cm knogleresektion. Der blev udvalgt et bipolart hoved på 43 mm og caput på 22 mm. Efter isættelse af en 12-mm-bundprop blev der skyllet grundigt med 1 l NaCl, og femurstemet blev fikseret med gentamycincement. Under cementering observeredes kortvarigt et andengrads atrioventrikulært blok samt blodtryksfald målt til 40/20 mmHg på laveste niveau og fald i saturation til 96%. Patienten rettede sig hurtig på behandling med ephedrin, hvorefter maksimalt blodtryk blev målt til 180/100 mmHg. Umiddelbart efter opvågning angav patienten at have sløret syn og fotopsier på begge øjne. Samme dag blev der foretaget tilsyn ved en øjenlæge. Her blev der fundet nedsat syn ved Snellens tavle på en meters afstand, små subretinale hæmoragier bilateralt inden for karbuerne, centralt ødem på højre side samt karakteristiske multiple uldne pletter og PF i macula bilateralt.

FIGUR 1 / Fundusfotografi af venstre øje med synsnerven til venstre. Her ses de typiske læsioner ved Purtschers retinopati: uldden plet (cirkel), blødning (ellipse) og Purtschers flecken (rektangel).

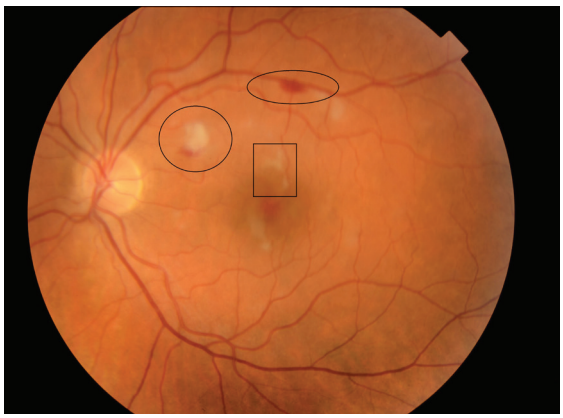

DISKUSSION

PR er en sjældent forekommende komplikation i forbindelse med svære traumer, hvor den estimerede incidens er 0,24/mio./år [3]. Ifølge *Chuang et al* kan dette tal være underestimeret, idet deres undersøgelser af 100 patienter med lange rørknoglefrakturer viste uldne pletter og retinahæmoragi hos 4% af patienterne, men kun 1% var symptomatiske [4]. Flere studier har vist frigivelse af fedtembolier i forbindelse med både reaming og cementering af femur. Sidstnævnte menes at være hovedårsag til knoglecementeringssyndromet med blodtryksfald og hypoxi [5]. Postoperativ symptomdebut og fund af PF støtter mistanken om PR som

følge af protesecementering, men som differentialdiagnoser bør overvejes bestrålingsretinopati og retinopati i forbindelse med akut systemisk blodtryksfald.

Behandlingen af PR og PLR spænder mellem konservativ behandling og behandling med højdosissteroid, men der foreligger endnu ikke evidensbaserede guidelines til behandling af tilstanden. I et prospektivt studie af *Agrawal & McKibbin* havde 50% af de patienter, der var diagnosticeret med PR, forbedret visus på to linjer og 23% på fire linjer målt ved Snellens tavle efter konservativ behandling i 12 måneder [3].

PR er en sjælden komplikation. Tilstanden opdages som oftest pga. synsforstyrrelser opstået 24-48 timer efter et traume eller kirurgi. Oftalmologisk undersøgelse vil som oftest vise typiske morfologiske forandringer i form af retinale blødninger, uldne pletter og PF (**Figur 2**). Omkring hver femte vil opleve total remission efter et år med konservativ behandling, men der er risiko for varig synsnedsættelse og synsfeltsdefekter. Patienter, der har synsnedsættelse efter et traume eller kirurgi, bør henvises til en øjenspecialist snarest for korrekt diagnose.

FIGUR 2 / Optisk kohærenstomografi. A. Purtschers flecken med fortætning i nethindens midterste lag (pil). B. En ulden plet med hævelse af nethindens indre lag (pil).

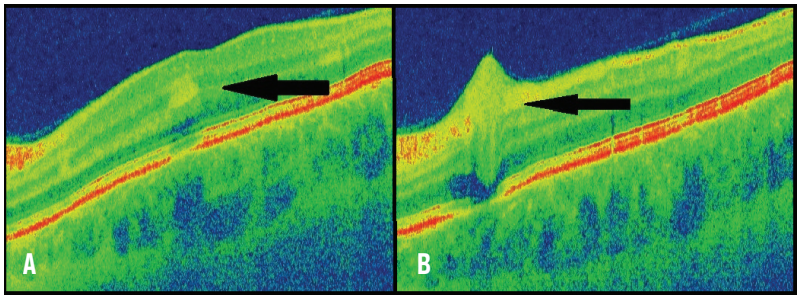

SUMMARY

Sarah Stammose Freund, Rikke Kongshaug Stoltz, Toke Bek, Johnny Keller & Thomas Baad-Hansen:

Purtscher's retinopathy as a complication to a cemented resection tumour prosthesis

Ugeskr Læger 2019;181:V02190096

In this case report, a 53-year-old female with a pathological subtrochanteric femur fracture received a cemented resection tumour prosthesis. The patient was post-operatively diagnosed with Purtscher's retinopathy due to fat embolisation. Purtscher's retinopathy has previously been described in trauma patients, however, no previous reports exist with patients treated with prosthesis. No treatment guideline is available. There is a risk of permanent visual impairment, and it is recommended, that patients presenting reduced vision post-operatively are referred to an ophthalmologist without delay for correct diagnosis.

KORRESPONDANCE: *Sarah Stammose Freund.*
E-mail: sarah.freund@auh.rm.dk

ANTAGET: 24. september 2019

PUBLICERET PÅ UGESKRIFTET.DK: 28. oktober 2019

INTERESSEKONFLIKTER: ingen. Forfatternes ICMJE-formularer er tilgængelige sammen med artiklen på Ugeskriftet.dk

LITTERATUR

1. Miguel AI, Henriques F, Azevedo LF et al. Systematic review of Purtscher's and Purtscher-like retinopathies. Eye (Lond) 2013;27:1-13.
2. Agrawal A, McKibbin MA. Purtscher's and Purtscher-like retinopathies: a review. Surv Ophthalmol 2006;51:129-36.
3. Agrawal A, McKibbin M. Purtscher's retinopathy: epidemiology, clinical features and outcome. Br J Ophthalmol 2007;91:1456-9.
4. Chuang EL, Miller FS, 3rd, Kalina RE. Retinal lesions following long bone fractures. Ophthalmology 1985;92:370-4.
5. Donaldson AJ, Thomson HE, Harper NJ et al. Bone cement implantation syndrome. Br J Anaesth 2009;102:12-22.