Mycoplasma pneumoniae-associeret mukositis hos en 17-årig pige

Mascha Eva Hildebrandt[1], Anne Birgitte Alexius Agersted[2], Tobias Steen Sejersen[3] & Preben Homøe[1]

KASUISTIK

1) Øre-, Næse-, Hals- og Kæbekirurgisk Afdeling, Sjællands Universitetshospital, Køge
2) Pædiatrisk Afdeling, Sjællands Universitetshospital, Roskilde
3) Dermatologisk Afdeling, Sjællands Universitetshospital, Roskilde

Ugeskr Læger 2019;181:V07190377

Stevens-Johnsons syndrom (SJS) er en sjælden, akut, autoimmun hud- og slimhindesygdom med potentielt fatale følger [1]. Syndromet består som oftest af en kombination af svært påvirket almentilstand, bulløse ulcererende slimhindeaffektioner i mundhule, kønsdele og conjunctivae samt udbredt erythema multiforme (EM) [1]. Hudmanifestationerne har hidtil været diagnostiske for tilstanden [1]. I de seneste årtier har man i sygehistorier fra udlandet, især med børn og unge, præsenteret orale, genitale og okulære manifestationer uden eller med kun sparsom hudinvolvering. Patienterne var inficeret med *Mycoplasma pneumoniae* og havde såkaldt *M. pneumoniae*-associeret mukositis (MPAM) [1-4]. Denne kasuistik omhandler en 17-årig pige, hvis sygehistorie, resultater af klinisk undersøgelse og polymerasekædereaktion (PCR)-positivitet for *M. pneumoniae* falder ind under SJS-spektret [4] og kan klassificeres som MPAM.

SYGEHISTORIE

En 17-årig tidligere rask pige blev henvist af egen læge med smertende blærer i mundhulen efter tre dages anamnese med hoste og smerter i ganen. Hun havde fire dage forinden afsluttet en behandling med pivmecillinam, som hun havde fået på mistanken om en urinvejsinfektion. Ved en akut indlæggelse på en øre-næse-halsafdeling fandt man talrige væskefyldte blærer på kindslimhinden og tungen samt hævelse og epidermolyse af huden på læberne (**Figur 1**). Ved en nasofaryngeal fiberendoskopi sås naturlige forhold i svælg og strube. Der var nedsat luftskifte basalt i højre lunge ved lungestetoskopi. Som bifund fandt man bilateral follikulær konjunktivitis og ét mindre, overfladisk erytematøst element i vulva. Under hele sygdomsforløbet blev der ikke observeret kutane læsioner. Patienten havde følgende vitalparametre: blodtryk 132/80 mmHg, puls 107 slag/min, respirationsfrekvens 20 åndedrag/min, saturation 99% og temperatur 37,8 °C. Paraklinisk sås der ingen leukocytose, men forhøjelse af C-reaktivt proteinniveau (ved indlæggelsen 93 mg/l), indtil relevant behandling blev initieret. En røntgenoptagelse af thorax viste et pneumonisk infiltrat i højre lunge.

Hun blev initialt sat i behandling for herpes stomatitis med prednisolon og aciclovir og indlagt på en pædiatrisk afdeling til understøttende symptomatisk behandling, herunder væsketerapi samt systemisk og lokal smertebehandling. Efter tre dage var tilstanden ikke bedret, og der genkom symptomer fra urinvejene med kløe og smerter i genitalområdet. En PCR-analyse af ekspektoratet var negativ for herpes simplex type 1 og 2 samt varicella-zoster-virus, men positiv for *M. pneumoniae*. Dette bekræftede mistanken om MPAM, og man påbegyndte behandling med peroralt givet clarithromycin. Patientens konjunktivitis blev behandlet med kunstig tårevæske (thealose og natriumhyaluronat) samt chloramphenicol- og dexamethasonøjendråber for at forebygge symblefarondannelse. Tilstanden rettede sig langsomt, og hun blev udskrevet efter 12 dages indlæggelse. Hun udviklede ingen komplikationer og afsluttede clarithromycinkuren efter sammenlagt ti dage.

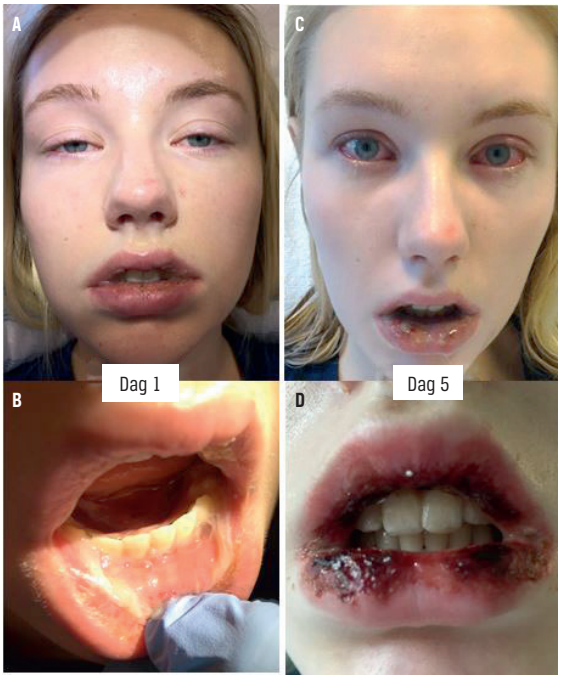

FIGUR 1 / A. + B. Dag 1. Epidermolyse og hævelse af huden på læberne og de orale slimhinder samt bilateral konjunktivitis. **C. + D.** Dag 5. Tilstanden i bedring. Ulcerationer med skorpedannelse. Huden er ikke afficeret.

DISKUSSION

SJS er en meget sjældent observeret tilstand med en incidens på ca. 1,2-6/mio. [2] og en øget forekomst hos 10-20-årige [1]. Medikamina er overvejende den hyppigst udløsende årsag hos voksne, mens *M. pneumoniae*-infektioner menes at være den hyppigste årsag hos

børn [4]. I nyere litteratur er der rapporteret om atypiske tilfælde af isoleret *Mycoplasma*-mukositis, oftest hos børn og unge [4]. Tilstanden blev tidligere kaldt inkomplet/atypisk SJS eller Fuchs' syndrom, men er nu foreslået ændret til MPAM [4]. MPAM beskrives som en del af det dynamiske spektrum ved SJS/EM, som har mukositis til fælles. Sygdomsforløbet resulterer i bristning af bullae i mundslimhinden efterfulgt af pseudomembranøse formationer, blodige skorpedannelser og fissurer. Mundåbning og spisning fremkalder stærke smerter. Purulent konjunktivitis og genitale sår er typiske, mens hudlæsionernes omfang er varierende og kan være fraværende [1, 4]. Differentialdiagnostik er Kawasakis syndrom, pemfigus, hånd-fod- og mundsyge og Behçets syndrom [1].

Den hurtigste metode til at stille diagnosen MPAM er ved PCR-analyse af ekspektoratet [5]. Makrolider er den foretrukne behandling hos børn, hvorimod effekten af supplerende kortikosteroid er omdiskuteret [3, 5]. I et større review [4] fandt man, at behandling med systemiske kortikosteroider pga. formodede inflammatoriske mekanismer ved SJS understøttede helingsprocessen hos 31% af patienterne med MPAM, hvorimod behandling med makrolider medførte forværring af tilstanden hos en tredjedel [4]. Hos patienten i sygehistorien påbegyndte man behandling med clarithromycin. Hun havde forinden fået prednisolon uden effekt.

SUMMARY

Mascha Eva Hildebrandt, Anne Birgitte Alexius Agersted, Tobias Steen Sejersen & Preben Homøe:

Mycoplasma pneumoniae-associated mucositis in a 17-year-old girl

Ugeskr Læger 2019;181:V07190377

Stevens-Johnson syndrome is an autoimmune condition characterised by erythematous target lesions on the skin with involvement of the oral and genital mucosa and conjunctivae. Recent case reports describe incomplete presentations with absence of the characteristic skin changes. This is caused by extrapulmonary manifestations of *Mycoplasma pneumoniae* lung infection and is now recognised as *M. pneumoniae*-associated mucositis (MPAM). This case report describes the clinical presentation of MPAM in a 17-year-old girl and highlights the importance of the recognition and the appropriate clinical management.

KORRESPONDANCE: *Mascha Eva Hildebrandt.*
E-mail: mascha-hildebrandt@gmx.net

ANTAGET: 20. august 2019

PUBLICERET PÅ UGESKRIFTET.DK: 21. oktober 2019

INTERESSEKONFLIKTER: ingen. Forfatternes ICMJE-formularer er tilgængelige sammen med artiklen på Ugeskriftet.dk

LITTERATUR

1. Vanfleteren I, van Gysel D, de Brandt C. Stevens-Johnson syndrome: a diagnostic challenge in the absence of skin lesions. Pediatr Dermatol 2003;20:52-6.
2. Latsch K, Girschick HJ, Abele-Horn M. Stevens-Johnson syndrome without skin lesions. J Med Microbiol 2007;56:1696-9.
3. Yachoui R, Kolasinski SL, Feinstein DE. Mycoplasma pneumoniae with atypical Stevens-Johnson syndrome: a diagnostic challenge. Case Rep Infect Dis 2013;2013:457161.
4. Sauteur PM, Goetschel P, Lautenschlager S. Mycoplasma pneumoniae und Mukositis – Entität innerhalb des Spektrums des Stevens-Johnson-Syndroms. J Ger Soc Dermatol 2012;10:740-6.
5. Ravin KA, Rappaport LD, Wadowsky RM et al. Mycoplasma pneumoniae and atypical Stevens-Johnson syndrome: a case series. Pediatrics 2007;119:e1002-5.