Statusartikel

Ugeskr Læger 2020;182:V10190611

Ichthyosis vulgaris

Inger Lily Dorf, Uffe Koppelhus & Mette Sommerlund

Hud- og Kønssygdomme, Aarhus Universitetshospital

Ugeskr Læger 2020;182:V10190611

Ichthyosis vulgaris er en relativt almindelig og genetisk betinget hudsygdom, som tilhører gruppen af iktyoser. Denne sygdomsgruppe er karakteriseret ved xerose og dannelse af polygonale skæl og har sit navn fra det græske ord for fisk, ichthys, pga. den afficerede huds lighed med fiskeskæl. Iktyose ses hyppigst i arvelige former med forskellige arvegange, og tilfælde af iktyose hos en patient uden familiehistorie for sygdommen bør lede tankerne i retning af enten recessiv sygdom, nyopstået dominant mutation eller erhvervet iktyose. Iktyosernes mange fællestræk nødvendiggør et nøje kendskab til den enkelte types karakteristika, hvis den rette diagnose skal stilles klinisk. Selv for hudlæger med erfaring med iktyose kan denne sygdomsgruppe frembyde differentialdiagnostiske vanskeligheder. I dag kan præcis diagnostik opnås ved molekylærgenetisk undersøgelse. I det følgende gennemgås de kliniske træk ved ichthyosis vulgaris og de mest relevante differentialdiagnoser til denne lidelse (**Tabel 1**).

HOVEDBUDSKABER

- Iktyose er en gruppe hudsygdomme, som er karakteriseret ved skældannelse og ofte er arvelige.
- Ichthyosis vulgaris er den hyppigste type og rammer 1:250.
- Grundigt kendskab til de vigtigste differentialdiagnoser er centralt, når man skal stille diagnosen ichthyosis vulgaris.

TABEL 1 / Ichthyosis vulgaris og andre iktyoser.

Type	Prævalens [1-3]	Ætiologi [1-6]	Arvegang [3]	Kliniske karakteristika [3-7]
Ichthyosis vulgaris	1:250	Loss-of-function-varianter af *FLG*	Autosomal semidominant, 80-90% penetration	Tidlig debut, xerose, relativt mild skældannelse, palmoplantar hyperlinearitet, udsparing af fleksurer, ofte associeret med atopisk dermatitis og keratosis pilaris
X-bunden recessiv iktyose	1:2000-1:9500 drenge/mænd	90% deletion eller inaktiverende mutationer af *STS*	X-bunden recessiv	Tidlig debut, store, brune polygonale skæl, dirty neck: små mørkebrune skæl i nakken
Autosomal reccesiv kongenit iktyose: lamellær iktyose, kongenit iktyosiform erytrodermi	1:100.000-1:300.000	35-55% mutationer i *TGM1* Mutationer i *ABCA12*, *CYP4F22*, *NIPAL4*, *ALOXE3*, *ALOXI12B* mfl.	Autosomal recessiv, i sjældne tilfælde autosomal dominant	Neonatal debut, collodion membrane ved fødslen, store barkagtige mosaikskæl, fissurer, ektropion, eklabium, erytrodermi, hypohidrose, negleforandringer
Erhvervet iktyose	Ukendt	Farmaka, malignitet, autoimmun, inflammatorisk metabolisk, endokrin og infektiøs sygdom	Ikkearvelig	Underliggende sygdom, sen debut, varierende grad af skælsætning med samme udbredelse som ved ichthyosis vulgaris

ABCA12: gen vedr. lipidtransport; *ALOXE3*: gen vedr.lipidmetabolisme; *ALOXI12B*: gen vedr. lipidmetabolisme; *CYP4F22*: gen vedr. cytokrom P450-enzym; *FLG*: gen for (pro)filaggrin; *NIPAL4*: gen vedr. mem¬branreceptor; *STS*: gen for steroidsulfatase; *TGM1*: gen for transglutaminase 1.

ICHTHYOSIS VULGARIS

Ichthyosis vulgaris er med en prævalens på 1:250 den hyppigste form for iktyose [3].

Sygdommen skyldes loss-of-function-varianter af *FLG*, som koder for profilaggrin [8]. I normal hud processeres profilaggrinmolekylerne til filaggrinpeptider, som bindes til keratinfilamenter, hvorved der dannes komplekser, som er essentielle for korrekt keratinisering af epidermis [8]. Filaggrinet nedbrydes yderligere til forskellige substanser, f.eks. histidin, som fungerer som naturlige fugtgivere på hudoverfladen [8, 9]. I ichthyosis vulgaris-patienters hud er det korrekt processerede filaggrin nedsat (hos heterozygoter) eller helt fraværende (hos homozygoter), hvilket resulterer i nedsat hudbarrierefunktion [9, 10].

Ichthyosis vulgaris nedarves autosomalt semidominant. Patienter, der er homozygote for den sygdomsfremkaldende genvariant, har tidligere sygdomsdebut og et sværere sygdomsforløb end patienter, som er heterozygote for genvarianten [10]. Sygdommens penetrans hos heterozygote er 80-90%, og ekspressiviteten er meget variabel [11].

Hos heterozygote debuterer symptomerne som oftest tidligt i barndommen med tør, ru og fortykket hud, og efterhånden udvikles der skæl [3, 11]. Skællene er typisk lyse og relativt små og lette i forhold til andre iktyoseformer, og udbredelsen er som regel begrænset til den nedre del af abdomen og ekstremiteterne (især ekstensorsiderne), mens fleksuområderne typisk ikke er afficeret, fordi de er naturligt mere fugtige (**Figur 1**) [3, 11]. På underekstremiteterne er skællene ofte grovere og mere fastsiddende end andre steder på kroppen, og her kan adskillelsen fra X-

bunden recessiv iktyose og autosomal recessiv kongenit iktyose (ARCI) være vanskelig [3]. Skældannelse i håndfladerne ses sjældent, men huden kan være fortykket og hyperkeratotisk, og palmoplantar hyperlinearitet er et almindeligt fund (**Figur 2**) [9, 10]. Også keratosis pilaris ses med øget hyppighed [10]. Sygdommen bedres almindeligvis med alderen og har en markant årstidsvariation med vinterforværring og nogle gange total remission om sommeren [3].

FIGUR 1 / A. Patient med ichthyosis vulgaris i moderat grad. **B.** Klassisk hyperlinearitet hos en patient med ichthyosis vulgaris.

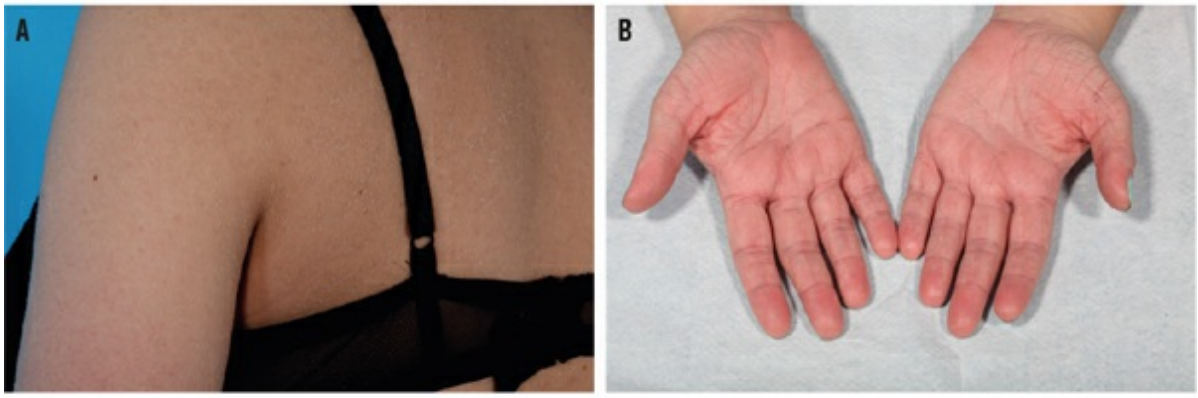

Gengivet med tilladelse fra patienten. Gengivet med tilladelse fra patienten.

Personer, der er homozygote (eller compound heterozygote) er pga. biallelisk loss-of-function af *FLG* som oftest langt hårdere ramt end andre, og de fødes ofte med rødme og skæl [3]. Det kliniske billede hos homozygote patienter kan ligne det, man ser hos patienter med ARCI [3, 9].

FLG-mutationer er en betydelig risikofaktor for udvikling af atopisk dermatitis, og denne sygdom ses hos 20-50% af alle patienter med ichthyosis vulgaris, ligesom andre atopiske sygdomme som astma og rinitis også forekommer med øget hyppighed [3, 9].

Histologisk er sygdommen kendetegnet ved udtynding og i nogle tilfælde fravær af stratum granulosum [3].

Den variable ekspressivitet kan vanskeliggøre diagnostikken. Milde tilfælde kan forveksles med almindelig tør hud og bliver måske kun identificeret, når der er en relevant familiehistorik, mens sværere tilfælde klinisk kan ligne X-bunden recessiv iktyose og ARCI.

FIGUR 2 / Patient med X-bunden recessiv iktyose. Klassisk affektion af armenes ekstensorsider.

Gengivet med tilladelse fra patienten.

X-BUNDEN RECESSIV IKTYOSE

X-bunden recessiv iktyose er en relativt hyppig årsag til iktyose hos drenge og mænd. Sygdommen findes hos 1:9.500-1:2.000 drenge og mænd, mens kvindelige bærere er symptomfri [3].

X-bunden recessiv iktyose skyldes deletion eller inaktivering af steroidsulfatasegenet, *STS,* på X-kromosomet, hvilket medfører akkumulering af kolesterolsulfat i epidermis [12]. Dette resulterer i hyperkeratose og defekt hudbarriere, som er de to dominerende symptomer ved sygdommen [3].

Sygdommen debuterer almindeligvis i løbet af de første leveuger med diskret rødme og generaliseret afskalning af store, løse skæl [12]. Senere udvikles de klassiske kliniske træk: store, adhærente skæl, som ofte er mørkebrune, men også kan være lyse. Som ved ichthyosis vulgaris er ekstensorsiderne af ekstremiteterne prædilektionssted for skældannelsen, og der kan endvidere ses affektion af truncus, hårbund, hals og nakke samt præaurikulært (Figur 2) [13]. Tilstedeværelsen af mørkebrune skæl på halsen har medført sygdommens øgenavn dirty neck [12]. Der ses ikke palmoplantar hyperlinearitet, og ansigt og fleksurer afficeres kun sjældent [3, 13]. Ligesom ved ichthyosis vulgaris ses der symptombedring i sommerhalvåret samt i varme og fugtige omgivelser [3].

X-bunden recessiv iktyose er associeret med øget risiko for en række ekstrakutane sygdomme, heriblandt asymptomatiske korneale uklarheder, kryptorkisme og ADHD [14], og endvidere ses der relativt ofte manglende spontan fødselsinduktion og protraheret fødsel pga.

steroidsulfatasemangel i den føtale placenta [3, 12].

Histologisk adskiller X-bunden recessiv iktyose sig fra ichthyosis vulgaris ved, at stratum granulosum er normal til fortykket [3].

Afhængigt af sværhedsgraden kan X-bunden recessiv iktyose klinisk ligne både ichthyosis vulgaris og ARCI. De kliniske træk sammenholdt med en familiehistorik, hvor kun drenge har symptomer, og hvor der har været behov for medicinsk fødselsinduktion bør dog lede tanken i retning af X-bunden recessiv iktyose frem for de andre iktyoser.

AUTOSOMAL RECESSIV KONGENIT IKTYOSE

ARCI er en samlebetegnelse for et spektrum af iktyosiforme sygdomsmanifestationer, som deler genotypiske og fænotypiske træk [15, 16]. Tidligere betragtedes disse sygdomsmanifestationer som selvstændige sygdomme, mens de i dag i højere grad betragtes som et sygdomskontinuum med varierende manifestationer og sværhedsgrader [15, 16]. I den sværeste del af spektret finder man harlequin ichthyosis og i den anden ende lamellær iktyose og kongenit iktyosiform erytrodermi [15, 16]. Kun de to sidstnævnte kan være milde nok til reelt at udgøre differentialdiagnoser til icthyosis vulgaris.

Molekylærgenetisk er gruppen af patienter med ARCI meget heterogen, og på nuværende tidspunkt er der identificeret varianter af mindst 12 forskellige gener, som kan medføre sygdomsmanifestationer inden for spektret [15]. Varianter i *TGM1*, som er involveret i keratinisering af cellelaget i stratum corneum, menes at være årsag til 35-50% af sygdomstilfældene inden for spektret lamellær iktyose og kongenit iktyosiform erytrodermi [3, 6, 15]. Andre centrale gener i ARCI-patogensen er *ABCA12* (lipidtransport), *CYP4F22* (cytokrom P450-enzym), *NIPAL4* (membranreceptor) samt *ALOXE3* og *ALOXI12B* (lipidmetabolisme) [3, 15]. Der synes ikke at være en klar genotype-fænotype-korrelation ved ARCI [3]. ARCI nedarves næsten altid autosomalt recessiv, men tilfælde af dominant lamellær iktyose er beskrevet [3, 17, 18].

Lamellær iktyose og kongenit iktyosiform erytrodermi er begge sjældne sygdomme med en prævalens under 1:100.000 [3]. De er begge til stede ved fødslen. Børnene fødes ofte præmaturt og er indkapslet i et gennemsigtigt lag, som kaldes collodion membrane, og barnet beskrives som en collodion baby (**Figur 3**) [3, 15]. Gradvist afstødes membranen, og ved lamellær iktyose udvikles der store barklignende skæl på hele kroppen, mens kongenit iktyosiform erytrodermi i højere grad er kendetegnet ved generaliseret erytrodermi og mildere skældannelse [16]. Skællene kan være både lyse og mørkebrune med central adhæsion og hvælvede kanter, hvilket resulterer i epidermal fissurdannelse [3, 16]. Ansigtshuden er ofte ekstremt stram, hvilket medfører ektropion, eklabium og vækstforstyrrelser i den nasale og aurikulære brusk [3]. Som ved ichthyosis vulgaris ses der palmoplantar involvering med varierende grad af keratoderma og hyperlinearitet [3]. Andre symptomer er keratitis, negledystrofi, cikatriciel alopeci, hypohidrose og obstruktivt høretab pga. skælophobning i øregangen [2, 3]. Ingen af sygdommene bedres i

sommerhalvåret [3]. Der er ingen diagnostiske histologiske fund [3].

FIGUR 3 / A. Nyfødt dreng (collodion baby) med lamellær iktyose. B. Dreng med lamellær iktyose.

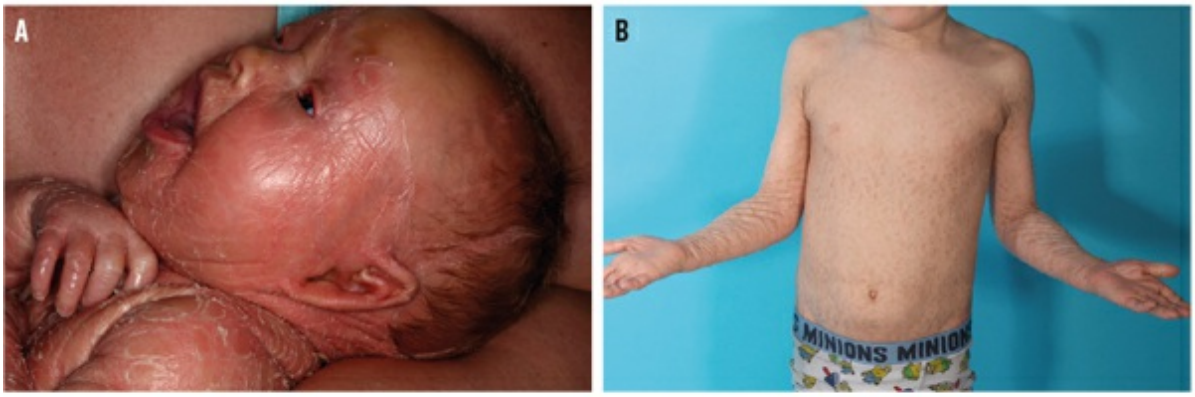

Gengivet med tilladelse fra patientens forældre. Gengivet med tilladelse fra patienten.

Kun milde tilfælde af ARCI vil medføre differentialdiagnostiske problemer i forhold til ichthyosis vulgaris. En omhyggelig familieanamnese, som indeholder information om mulig konsangvinitet er et godt redskab til afdækning af arvegangen og til fastlæggelsen af den korrekte diagnose.

ERHVERVET IKTYOSE

Erhvervet iktyose er en ikkearvelig form for iktyose, som hyppigst forekommer i voksenalderen [3]. Der er tale om et sjældent kutant symptom på en lang række internmedicinske tilstande, heriblandt maligne, autoimmune, inflammatoriske, ernæringsmæssige, metaboliske, endokrine og infektiøse sygdomme. Eksempler på sygdomme, hvor erhvervet iktyose kan forekomme, er non-Hodgkin-lymfom, systemisk lupus erythematosus, sarkoidose, AIDS, tuberkulose, fejlernæring og diabetes [7, 19]. Erhvervet iktyose er også beskrevet som en medicinbivirkning af bl.a. cimetidin og nicotinsyre [4].

De kliniske træk ved erhvervet iktyose kan være umulige at adskille fra dem, som ses ved de arvelige iktyoser [4]. Skællene beskrives ofte som pladeagtige, men kan være meget forskelligartede med farvevariation fra hvid til brun og størrelser fra under 1 mm til over 1 cm i diameter. Udbredelsesmønstret ligner sædvanligvis det, som ses ved ichthyosis vulgaris [7].

Sen debut af iktyoseforme symptomer uden positiv familieanamnese og med ledsagende internmedicinske symptomer kan tyde på erhvervet iktyose og bør føre til grundig undersøgelse

for underliggende sygdom.

KONKLUSION

De ovenfor beskrevne iktyoser spænder bredt mht. sværhedsgrad og symptomer, som i mange tilfælde overlapper. Ved den kliniske diagnose er det vigtigt at medtage information fra både en grundig anamnese og en tilsvarende grundig objektiv undersøgelse. Anamnesen giver vigtig information om familiehistorik og mulige arvegange, sygdommens tidslinje med debut og udvikling af symptomer, effekt af miljøfaktorer såsom varme og sol samt ekstrakutane symptomer. Under den objektive undersøgelse gennemgås morfologi og fordeling af skældannelser, og andre symptomer såsom fissurer, hyperlinearitet og negledystrofi noteres. Selv med disse informationer er diagnosen dog ofte vanskelig at stille. Histopatologien kan i mange tilfælde understøtte eller tale imod en klinisk diagnose, men er sjældent nok til, at diagnosen kan fastslås endeligt. Ofte vil den sikre diagnostik afhænge af molekylærgenetisk undersøgelse. I dag anvendes der fortrinsvist mundskrab, blodprøver og genpaneler til diagnosticering af iktyose, ligesom multiplex ligation-dependent probe amplification-analyse anvendes til undersøgelse for deletioner ved X-bunden recessiv iktyose.

For patienterne og deres forældre er det vigtigt, at den rette diagnose stilles, da det har betydning for prognosen og håndteringen af sygdommen. Patienter med ichthyosis vulgaris må være forberedt på øget risiko for atopi, men kan beroliges med, at der ofte sker en væsentlig bedring med alderen, og at tilstanden ligeledes bedres om sommeren. Patienter med X-bunden recessiv iktyose kan informeres om øget risiko for ekstrakutane manifestationer samt om risikoen for transmission af sygdommen fra asymptomatiske døtre af mandlige patienter til eventuelle sønner. Forældre til patienter med ARCI vil ofte mangle kendskab til sygdommen og kan have behov for tidlig vejledning om sygdomsforløb og komplikationer, og her kan mødet med andre patienter gennem patientforeningen iktyosis.dk være til stor hjælp. Erhvervet iktyose vil i nogle tilfælde være det første symptom på alvorlig sygdom, og tolkes symptomet rigtigt, kan det medføre en hurtigere diagnose af den underliggende sygdom.

Patienter med arvelig iktyose og graviditetsønske kan henvises dels til en dermatologisk afdeling mhp. behandlingsoptimering, dels til en klinisk genetisk afdeling mhp. genetisk rådgivning.

Grundig og vedholdende fugtpleje står helt centralt i behandlingen af alle iktyoser. Desuden anvendes der bl.a. karbamid, salicylsyre og retinoider i behandlingen.

KORRESPONDANCE: *Inger Lily Dorf*. E-mail: inger.dorf@live.dk

ANTAGET: 24. februar 2020

PUBLICERET PÅ UGESKRIFTET.DK: 20. april 2020

INTERESSEKONFLIKTER: ingen. Forfatternes ICMJE-formularer er tilgængelig sammen med artiklen på

Ugeskriftet.dk

LITTERATUR: Findes i artiklen på Ugeskriftet.dk

SUMMARY

Ichthyosis vulgaris

Inger Lily Dorf, Uffe Koppelhus & Mette Sommerlund:

Ugeskr Læger 2020;182:V10190611

Ichthyosis – also called fish scale disease – is a group of skin diseases, which are characterised by xerosis and scaling. Most commonly, the diseases are genetically inherited, but an acquired type also exists. Ichthyosis vulgaris (IV), is the most common type, affecting 1:250 individuals. Diagnosing IV can be challenging, because its clinical features are subject to great variation, ranging from mild cases with slight xerosis to severe cases with marked scaling and formation of fissures. In this review, IV and its most relevant differential diagnoses, X-linked ichthyosis, autosomal recessive congenital ichthyosis and acquired ichthyosis are reviewed.

LITTERATUR

1. Acquired ichthyosis.
2. https://www.orpha.net/consor/cgi-bin/OC_Exp.php?lng=EN&Expert=454 (28. mar 2019).
3. Lamellar ichthyosis.
4. https://www.orpha.net/consor/cgi-bin/Disease_Search.php?lng=EN&data_id=265&Disease_Disease_Search_diseaseGroup=lamellar-ichthyosis&Disease_Disease_Search_diseaseType=Pat&Disease(s)/group%20of%20diseases=Lamellar-ichthyosis&title=Lamellar%20ichthyosis&search=Disease_Search_Simple(30. mar 2019).
5. Bolognia J, Schaffer JV, Cerroni L. I: Callen JP, Cowen EW, Hruza GJ et al, red. Dermatology. Elsevier, 2018:888-923.
6. Hereditary and acquired ichthyosis vulgaris. <https://emedicine.medscape.com/article/1112753-overview> (2018) (29. mar 2019).
7. X-linked ichthyosis.
8. https://emedicine.medscape.com/article/1111398-overview (29. Mar 2019).
9. Lamellar ichthyosis
10. https://emedicine.medscape.com/article/1111300-overview> (2017) (30. Jun 2019).
11. Patel N, Spencer LA, English JC 3rd et al. Acquired ichthyosis. J Am Acad Dermatol 2006;55:647-56.
12. Brown SJ, McLean WH. One remarkable molecule: filaggrin. J Invest Dermatol 2012;132:751-62.
13. Thyssen JP, Godoy-Gijon E, Elias PM. Ichthyosis vulgaris: the filaggrin mutation disease. Br J Dermatol 2013;168:1155-66.
14. Smith FJ, Irvine AD, Terron-Kwiatkowski et al. Loss-of-function mutations in the gene encoding filaggrin cause ichthyosis vulgaris. Nat Genet 2006;38:337-42.
15. Ichthyosis vulgaris. https://www.omim.org/entry/146700?search=ichthyosis%20vulgaris&highlight=ichthyosis%20vulgari%20%22ichthyosis%20vulgari%22> (2018)

(31. mar 2019).

16. Recessive X-linked ichthyosis, 2012.
17. https://www.orpha.net/consor/cgi-bin/Disease_Search.php?lng=EN&data_id=42&Disease_Disease_Search_diseaseGroup=X-linked-ichthyosis&Disease_Disease_Search_diseaseType=Pat&Disease(s)/group%20of%20diseases=Recessive-X-linked-ichthyosis&title=Recessive%20X-linked%20ichthyosis&search=Disease_Search_Simple> (30. mar 2019).
18. Hernandez-Martin A, Gonzalez-Sarmiento R, de Unamuno P. X-linked ichthyosis: an update. Br J Dermatol 1999;141:617-27.
19. Rodrigo-Nicolás B, Bueno-Martinez E, Martin-Santiago A et al. Evidence of the high prevalence of neurological disorders in nonsyndromic X-linked recessive ichthyosis: a retrospective case series. Br J Dermatol 2018;179:933-9.
20. Richard G. Autosomal recessive congenital ichthyosis. GeneReviews, 1993.
21. Rodriguez-Pazos L, Ginarte M, Vega A et al. Autosomal recessive congenital ichthyosis. Actas Dermosifiliogr 2013;104:270-84.
22. Toribio J, Fernandez Redondo V, Peteiro C et al. Autosomal dominant lamellar ichthyosis. Clin Genet 1986;30:122-6.
23. Traupe H, Kolde G, Happle R. Autosomal dominant lamellar ichthyosis: a new skin disorder. Clin Genet 1984;26:457-61.
24. Liang SE, Homayounfar G, Heilman E et al. Acquired ichthyosis in the setting of active pulmonary tuberculosis. J Clin Aesthet Dermatol 2019;12:42-4.