Statusartikel

Ugeskr Læger 2020;182:V12190682

Pigmenterede purpuriske dermatoser

Zahraa Chayed1, Kristian Fredløv Mose2 & Anette Bygum1, 3

1) Klinisk Institut, Det Sundhedsvidenskabelige Fakultet, Syddansk Universitet, 2) Hudafdeling I og Allergicentret, Odense Universitetshospital, 3) Klinisk Genetisk Afdeling, Odense Universitetshospital

Ugeskr Læger 2020;182:V12190682

HOVEDBUDSKABER

- Pigmenterede purpuriske dermatoser er benigne sygdomme, der er karakteriseret ved spontane udbrud af purpura.
- Diagnosen stilles klinisk, men kan bekræftes med en hudbiopsi.
- Behandlingsmuligheder er lokalsteroider, calcineurinhæmmere, fototerapi, kompressionsbehandling samt rutosid og ascorbinsyre.

Pigmenterede purpuriske dermatoser (PPD) er en gruppe godartede kroniske sygdomme, som er karakteriserede ved udbrud af petekkier, purpura og pigmenterede maculae [1]. PPD er klassisk inddelt i fem subtyper: morbus Schamberg, morbus Majocchi, morbus Gougerot-Blum, lichen aureus samt Doucas og Kapetanakis eksematøse purpura. Herudover er der mere sjældne varianter: granulomatøs pigmenteret purpura og unilateral lineær kapillaritis. Fælles for disse tilstande er petekkialt udslæt, der primært ses på underekstremiteterne [2]. Sygdomsgruppen er relativt sjælden, men dog vigtig at kende til, så disse hudlidelser kan håndteres fyldestgørende. PPD kan ses hos patienter i alle aldersgrupper, men de er sjældent rapporteret hos børn og teenagere. Hos børn er mb. Schamberg den hyppigste variant [1, 3]. Ætiologien er ukendt, men mange udløsende faktorer har været foreslået, herunder systemisk sygdom, medicin, infektion og kapillær fragilitet. Derudover har lichen aureus været rapporteret i forbindelse med traumer og venøs insufficiens [4]. Et enkelt studie viste, at flertallet af patienter med PPD havde haft langvarigt stående arbejde [5]. Studiet havde dog visse mangler, hvorfor man ikke med sikkerhed kan konkludere, at der er en sammenhæng. Hidtil har man ikke i nogen studier fundet en sikker sammenhæng mellem de nævnte udløsende faktorer og forekomsten af PPD, hvorfor PPD må betragtes som et overvejende idiopatisk fænomen [6].

Hvis man ikke kender til sygdomsgruppen, kan man blive bekymret over det petekkiale udbrud

og iværksætte en omfattende og unødvendig udredning for at udelukke bl.a. vaskulitis, koagulopati eller associeret hæmatologisk malignitet [7].

KLASSIFIKATION AF PURPURA

Morbus Schamberg

Mb. Schamberg (pigmenteret purpura) er den hyppigste variant af PPD. Den er kendetegnet ved tilstedeværelsen af rødbrune, hyperpigmenterede maculae med cayennepebertegning i periferien [8, 9]. Cayennepebertegning er små, røde prikker på huden; de kan ligne peberkorn, deraf navnet. De beskrevne hudforandringer kan konfluere og danne uregelmæssige rødbrune maculae [1]. Den mest almindelige lokalisation er underekstremiteterne, men forandringerne kan vokse og inddrage større områder, og der kan ses spredning til truncus og overekstremiteterne (**Figur 1**) [1, 10, 11]. Mb. Schamberg ses typisk bilateralt. Udslættet kan forværres i områder med venøs insufficiens. Sygdommen er som oftest asymptomatisk, men der kan hos nogle patienter forekomme let hudkløe. Mb. Schamberg ses primært hos midaldrende og ældre mænd, hvor aldersgennemsnittet for debut er 50-årsalderen. Tilstanden kan dog også opstå sent i barnealderen og teenageårene [8, 9, 10]. Det kliniske forløb er præget af kroniske og persisterende udbrud med perioder af forværring og bedring. Den pigmenterede purpura vil sædvanligvis forsvinde spontant efter en periode på måneder til år [8, 11].

FIGUR 1 / Patienter med pigmenterede purpuriske dermatoser. **A** og **B**. Mb. Schamberg på underekstremiteterne hos to børn. **C**. Mb. Schamberg på underekstremiteten hos en 48-årig kvinde. **D**. Mb. Majocchi med karakteristisk opklaring centralt. **E**. Mb. Majocchi på baglåret hos en 19-årig mand. **F**. Lichen aureus.

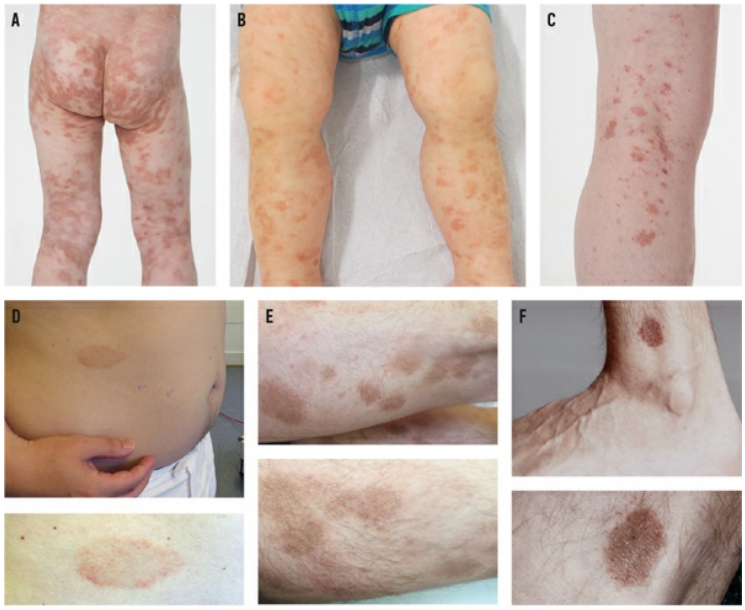

Gengivet med tilladelse fra patienterne eller deres pårørende

Morbus Majocchi

Mb. Majocchi (purpura annularis telangiectodes) er kendetegnet ved afrundede, blå-røde, centimeterstore patches med mørkerøde telangiektatiske områder [1, 3, 9]. Der er ofte mild atrofi og central opklaring, således at forandringerne får et annulært udseende [1, 9]. Hudforandringerne ses typisk på underekstremiteterne, ofte bilateralt. Udbruddet kan efterfølgende sprede sig til truncus og overekstremiteterne. Mb. Majocchi har ofte kortere sygdomsvarighed end mb. Schamberg, dvs. ofte måneder frem for år, i hvilken periode der kan være vekslende sygdomsaktivitet. Mb. Majocchi er den eneste variant, som hyppigst opstår hos kvinder [1]. Tilstanden rammer en yngre aldersgruppe, typisk børn, teenagere og yngre voksne [3, 9].

Morbus Gougerot-Blum

Mb. Gougerot-Blum er en sjældnere variant af PPD og er kendetegnet ved orangerøde og likenoide papler, der konfluerer til plaques med skæl og hudkløe [1, 9, 12]. Denne PPD-variant kan forveksles med Kaposis sarkom [1]. Forandringerne er ofte lokaliseret til underekstremiteterne, men kan ses overalt på kroppen. Mb. Gougerot-Blum kan klinisk ligne lichen aureus. Disse to kan adskilles ved hjælp af mb. Gougerot-Blums karakteristiske histologi: perivaskulære båndformede lymfocytinfiltrater, makrofager, der omgiver de små superficielle blodkar i huden, ødem af endotelceller og forsnævring af karlumina [12]. Forløbet er kronisk, men der kan ses remission efter måneder til år. Tilstanden rammer typisk midaldrende mænd, men kan i sjældne tilfælde ses hos børn.

Lichen aureus

Lichen aureus er kendetegnet ved distinkte rustrøde likenoide papler eller maculae, som kan blive op til 2 cm i diameter [3]. Der kan ses petekkier og eksematøse hudforandringer [13]. Omend denne variant af purpura kaldes aureus (guld), kan forandringerne ses i et farvespektrum, der spænder bredt fra gyldenbrun til violet [3, 9]. Lichen aureus er som oftest asymptomatisk, men der kan forekomme hudkløe eller smerter [3, 4]. Tilstanden er typisk lokaliseret unilateralt på underekstremiteterne. Ligesom de øvrige varianter kan lichen aureus også ses på truncus og overekstremiteterne, især hos børn, hvor purpura er kendt for at sidde i mere atypiske områder [14]. Typisk er purpura begrænset til et enkelt område, men der kan også ses multiple forandringer i et mønster, som følger et segment eller dermatom [1, 3, 4, 13]. Lichen aureus ses hyppigst hos yngre mænd og mindre hyppigt hos børn. Sygdommen er kronisk, men der kan ses spontan remission, især hos børn.

Doucas og Kapetanakis eksematøse purpura

Doucas og Kapetanakis eksematøse purpura er en variant af mb. Schamberg og er kendetegnet ved udbredte eksematøse forandringer med kraftig kløe [1, 3]. Denne variant af PPD ses på underekstremiteterne med progression til truncus og overekstremiteterne [3]. Hudforandringerne er mindre omfattende end ved de øvrige varianter. Tilstanden ses hyppigst hos mænd. Forløbet er kronisk med mange fluktuationer. Typisk ses der spontan remission efter

nogle måneder, omend der kan forekomme recidiv [1].

Granulomatøs pigmenteret purpura

Granulomatøs pigmenteret purpura er en sjælden granulomatøs variant, som hovedsageligt ses hos voksne. Denne subtype blev første gang rapporteret i 1996 og er siden da kun omtalt i få kasuistikker [15]. Ved den typiske præsentation ses talrige erytematøse/brunlige papler og maculae, der hyppigst er lokaliseret på fodryggene og benene og sjældnere på håndleddene. Hudforandringerne persisterer i op til flere år efter debut [16]. Varianten adskiller sig histopatologisk fra de øvrige PPD-subtyper, da man kan påvise granulomatøse infiltrater [17].

Unilateral lineær kapillaritis

Unilateral lineær kapillaritis er en afgrænset variant af PPD, hvor hudforandringer er lokaliseret i dermatomer og segmenter eller ses i et lineært mønster [9, 18-20]. Denne subtype forekommer næsten udelukkende hos børn og unge. Den pigmenterede purpura er typisk lokaliseret til over- og underekstremiteterne. Prognosen er god med beskrevet remission efter 2-3 års sygdom.

I **Tabel 1** gives et overblik over de fem hyppigste PDD-varianter.

TABEL 1 / Karakteristika af de fem hyppigste varianter af pigmenterede purpuriske dermatoser [1, 3, 4, 8-14].

	Mb. Schamberg	Mb. Majocchi	Gougerot-Blums purpura	Lichen aureus	Doucas og Kapetanakis eksematøse purpura
Køn	Overvejende mænd	Overvejende kvinder	Overvejende mænd	Overvejende mænd	Overvejende mænd
Alder	Overvejende midaldrende og ældre men ses også hyppigt hos børn og teenagere	Børn, teenagere og yngre voksne	Midaldrende	Børn, yngre voksne	Midaldrende
Præsentation	Rødbrune maculae med cayennepebertegning	Afrundede blårøde patches der udvikler sig til erytematøse plaques Sommetider ses atrofi og central opklaring	Orangerøde likenoide papler der konfluerer til plaques	Rustrøde likenoide papler eller maculae der kan blive op til 2 cm i diameter Sommetider ses petekkier og eksematøse hudforandringer	Eksematøse hudforandringer med kraftig kløe
Hyppigste lokalisation	Underekstremiteter bilateralt med mulig spredning til truncus og overekstremiteter	Underekstremiteter bilateralt med mulig spredning til truncus og overekstremiteter	Underekstremiteter, men kan ses overalt på kroppen	Underekstremiteter unilateralt med mulig spredning til truncus og overekstremiteter	Underekstremiteter unilateralt med mulig spredning til truncus og overekstremiteter
Hyppighed	Hyppigste variant	Sjælden	Sjælden	Sjælden	Sjælden
Klinisk forløb	Kronisk forløb med vekslende sygdomsaktivitet, evt. spontan remission efter mdr.-år	Kronisk forløb med vekslende sygdomsaktivitet, evt. spontan remission efter mdr.-år	Kronisk forløb med vekslende sygdomsaktivitet, evt. spontan remission efter mdr.-år	Kronisk forløb med vekslende sygdomsaktivitet, evt. spontan remission efter mdr.-år	Kronisk forløb med vekslende sygdomsaktivitet, evt. spontan remission efter mdr.-år

UDREDNING OG DIFFERENTIALDIAGNOSTIK

Diagnosen PPD stilles ved klinisk undersøgelse understøttet af dermoskopi. De typiske dermoskopiske fund er spredte røde globuli og pletter med mere kobberrød pigmentering i

baggrunden, tykke lineære kar samt et brunligt retikulært netværk med brune og grå pletter [21, 22]. I tvivlstilfælde kan diagnosen bekræftes med en hudbiopsi [6]. Biopsifund er meget karakteristiske og viser lymfocytære infiltrater i dermis, ekstravasation af erytrocytter og hæmosiderinaflejring i den superficielle del af dermis [1, 6]. Histopatologisk adskiller lichen aureus sig fra de øvrige PPD-varianter ved høj forekomst af histiocytære celler. Omend sygdomsgruppen inddeles i flere subtyper, som er navngivet med eponymer, har inddelingen ikke den store kliniske betydning for valg af behandling og prognose.

Der er hidtil ikke udført studier, hvor man har kunnet påvise en statistisk signifikant sammenhæng mellem brug af lægemidler og udvikling af PPD. En gennemgang af litteraturen viser dog, at enkelte lægemidler (paracetamol og acetylsalicylsyre) gentagne gange er blevet forbundet med PPD [5, 23]. Disse lægemidler er meget hyppigt anvendte. Ud over disse er der i litteraturen beskrevet en lang række andre lægemidler, som også mistænkes for at være medvirkende til udbrud af PPD [24]. Den tidsmæssige sammenhæng mellem behandling og symptomdebut kan være svær at få øje på, idet symptomudviklingen kan variere fra en uge og helt op til flere år efter påbegyndelse af brugen af lægemidlet. En medicinsk anamnese og gennemgang af medicinlisten bør derfor fortsat indgå som led i udredningen.

Hos en patient med purpura, hvor klinikken ikke oplagt er forenelig med PPD, vil de primære differentialdiagnostiske overvejelser være koagulopatier [10]. Ved nyopstået purpura vil en vigtig differentialdiagnose være meningokoksygdom. Patienter med meningokoksygdom er alment utilpasse, hvilket ikke ses i forbindelse med PPD [25]. Petekkierne ved meningokoksygdom vil typisk være forudgået af en række andre symptomer, herunder feber, irritabilitet, sløvhed, tegn på påvirket perifer cirkulation (abnorm hudfarve, kolde hænder og fødder), muskelsmerter (især i underekstremiteterne), opkastning og diarré. De sene symptomer er forvirring, fotofobi og nakke-ryg-stivhed. I fravær af disse symptomer bliver diagnosen meningokoksygdom mindre sandsynlig [26]. En anden vigtig, omend sjælden, differentialdiagnose til PPD er kutant T-cellelymfom, særligt mycosis fungoides, som i de tidlige stadier i særlige tilfælde kan vise sig med purpura [12, 19]. Det er påvist, at patienter med kutant T-cellelymfom har større involverede områder, violette hudforandringer og kløe, der forværres af varme bade [2]. Mycosis fungoides kan adskilles fra PPD vha. en hudbiopsi [12, 19]. Ved mycosis fungoides ses der sjældent hæmosiderinaflejringer og histiocytære infiltrater som ved PPD. Øvrige differentialdiagnoser er anført i **Tabel 2.**

TABEL 2 / Differentialdiagnoser til pigmenterede purpuriske dermatoser [12, 27].

Vaskulitis
Senil purpura
Henoch-Schönleins purpura
Koagulopati
Leukæmi
Kaposis sarkom
Skørbug
Kontaktdermatitis
Anstrengelsesudløst purpura
Medikamentelt udløst purpura: trombocytopeni
Viral sygdom: trombocytopeni
Meningokoksygdom

BEHANDLING

PPD er notorisk vanskelig at behandle. På nuværende tidspunkt findes der ingen kurativ behandling. Selvom spontan helbredelse er mulig, kan der gå op til flere år, før den finder sted [19]. Kløe kan afhjælpes med lokalsteroid, og antihistaminer kan forsøges [7, 12, 19]. Lokalsteroider bruges til behandling eller kontrol af udbrud. Denne behandling bør afprøves så tidligt som muligt og helst i 4-6 uger for at vurdere effekten, men desværre viser behandlingen sig ofte at være ineffektiv. Lichen aureus hos børn responderer særligt godt på lokalsteroidbehandling [4, 10, 14]. Pga. PPD's kroniske forløb og tendensen til recidiv, bør risikoen for steroidinducerede bivirkninger opvejes imod den antiinflammatoriske effekt af lokalsteroider. Enkelte studier har vist gavnlig effekt af pimecrolimus og tacrolimus [28, 29]. Flere studier er dog nødvendige for at bekræfte denne effekt. Der foreligger en caseserie, hvor man beskriver gunstig effekt af rutosid (flavonoid, der findes i en lang række planter, herunder citrusfrugter) i kombination med ascorbinsyre (C-vitamin) [7]. Effekten af rutosid og ascorbinsyre-behandling er størst, hvis den indsættes hurtigt efter sygdomsdebut. Patienter med underekstremitetsødemer skal supplere behandlingen med kompressionsstrømper eller bind. Fototerapi med smalspektret kortbølget ultraviolet lys har været anvendt med succes til behandling af PPD i en række tilfælde [8].

KONKLUSION

PPD er en benign sygdomsgruppe, der er kendetegnet ved purpura og hyppigst ses på underekstremiteterne. Diagnosen stilles på baggrund af klinisk undersøgelse, men kan suppleres med en hudbiopsi i tvivlstilfælde. Behandling er vanskelig, men der foreligger en række afprøvede behandlingsmuligheder, herunder lokalsteroid, calcineurinhæmmere, fototerapi, kompressionsbehandling samt rutosid og ascorbinsyre. Ved manglende respons på behandling, bør man informere patienten om muligheden for, at der sker spontan remission efter måneder til år.

KORRESPONDANCE: *Zahraa Chayed*. E-mail: zacha15@student.sdu.dk

ANTAGET: 7. april 2020

PUBLICERET PÅ UGESKRIFTET.DK: 18. maj 2020

INTERESSEKONFLIKTER: ingen. Forfatternes ICMJE-formularer er tilgængelig sammen med artiklen på Ugeskriftet.dk

LITTERATUR: Findes i artiklen på Ugeskriftet.dk

SUMMARY

Pigmented purpuric dermatoses

Zahraa Chayed, Kristian Fredløv Mose & Anette Bygum:

Ugeskr Læger 2020;182:V12190682

In this review, we discuss pigmented purpuric dermatoses (PPD), which are a group of benign, chronic diseases characterised by purpuric eruption. PPD comprise mb. Schamberg, mb. Majocchi, Gougerot-Blum, lichen aureus, and Doucas and Kapetanakis eczematoid purpura. PPD can be seen in both genders and may affect all age groups. Purpura is often localised to the lower extremities, and it may be asymptomatic or pruritic. PPD is usually diagnosed upon recognition of classical clinical features, but the diagnosis can also be confirmed by a skin biopsy.

LITTERATUR

1. Sardana K, Sarkar R, Sehgal VN et al. Pigmented purpuric dermatoses: an overview. Int J Dermatol 2004;43:482-8.
2. Magro CM, Schaefer JT, Crowson AN et al. Pigmented purpuric dermatosis: classification by phenotypic and molecular profiles. Am J Clin Pathol 2007;128:218-29.
3. Tristani-Firouzi P, Meadows KP, Vanderhooft S. Pigmented purpuric eruptions of childhood: a series of cases and review of literature. Pediatr Dermatol 2001;18:299-304.
4. Moche J, Glassman S, Modi D et al. Segmental lichen aureus: a report of two cases treated with methylprednisolone aceponate. Australas J Dermatol 2011;52:e15-8.
5. Sharma L, Gupta S. Clinicoepidemiological study of pigmented purpuric dermatoses. Indian Dermatol Online J 2012;3:17-20.

6. Coulombe J, Jean SE, Hatami A et al. Pigmented purpuric dermatosis: clinicopathologic characterization in a pediatric series. Pediatr Dermatol 2015;32:358-62.
7. Schober SM, Peitsch WK, Bonsmann G et al. Early treatment with rutoside and ascorbic acid is highly effective for progressive pigmented purpuric dermatosis. J Dtsch Dermatol Ges 2014;12:1112-9.
8. Can B, Turkoglu Z, Kavala M et al. Successful treatment of generalized childhood Schamberg's disease with narrowband ultraviolet B therapy. Photodermatol Photoimmunol Photomed 2011;27:216-8.
9. Riordan CA, Darley C, Markey AC et al. Unilateral linear capillaritis. Clin Exp Dermatol 1992;17:182-5.
10. King T, Woo PN, Barbieri A. Unilateral petechial and pigmentary macules in a 12-year-old boy. Pediatr Dermatol 2016;33:351-2.
11. Torrelo A, Requena C, Mediero IG et al. Schamberg's purpura in children: a review of 13 cases. J Am Acad Dermatol 2003;48:31-3.
12. Risikesan J, Sommerlund M, Ramsing M et al. Successful topical treatment of pigmented purpuric lichenoid dermatitis of Gougerot-Blum in a young patient: a case report and summary of the most common pigmented purpuric dermatoses. Case Rep Dermatol 2017;9:169-76.
13. Wobser M, Bröcker EB, Hamm H. Asymptomatic purpuric lesions in segmental arrangement in a 10-year-old boy. Pediatr Dermatol 2011;28:727-8.
14. Kim MJ, Byung YK, Park KC et al. A case of childhood lichen aureus. Ann Dermatol 2009;21:393-5.
15. Saito R, Matsuoka Y. Granulomatous pigmented purpuric dermatosis. J Dermatol 1996;23:551-5.
16. Macquarrie EK, Pasternak S, Torok M et al. Persistent pigmented purpuric dermatitis: granulomatous variant. J Cutan Pathol 2011;38:979-83.
17. Wong WR, Kuo TT, Chen MJ et al. Granulomatous variant of chronic pigmented purpuric dermatosis: report of two cases. Br J Dermatol 2001;145:162-4.
18. Ma HJ, Zhao G, Liu W et al. Unilateral linear capillaritis: two unusual Chinese cases. Eur J Dermatol 2007;17:160-3.
19. Mar A, Fergin P, Hogan P. Unilateral pigmented purpuric eruption. Australas J Dermatol 1999;40:211-4.
20. Taketuchi Y, Chinen T, Ichikawa Y et al. Two cases of unilateral pigmented purpuric dermatosis. J Dermatol 2001;28:493-8.
21. Metin MS, Elmas ÖF. Dermoscopic profile of pigmented purpuric dermatosis: new observations. Postepy Dermatol Alergol 2019;36:687-91.
22. Ozkaya DB, Emiroglu N, Su O. Dermatoscopic findings of pigmented purpuric dermatosis. An Bras Dermatol 2016;91:584-7.
23. Kim DH, Seo SH, Ahn HH et al. Characteristics and clinical manifestations of pigmented purpuric dermatosis. Ann Dermatol 2015; 27:404-10.
24. Kaplan R, Meehan SA, Leger M. A case of isotretinoin-induced purpura annularis telangiectodes of Majocchi and review of substance-induced pigmented purpuric dermatosis. JAMA Dermatol 2014;150:182-4.
25. Thomas AE, Baird SF, Anderson J. Purpuric and petechial rashes in adults and children: initial assessment. BMJ 2016;352:i1285.
26. Thompson MJ, Ninis N, Perera R. Clinical recognition of meningococcal disease in children and adolescents. Lancet 2006;367:397-403.
27. Lamadrid-Zertuche AC, Garza-Rodríguez V, Ocampo-Candiani JJ. Pigmented purpura and cutaneous vascular occlusion syndromes. An Bras Dermatol 2018;93:397-404.
28. Murota H, Katayama I. Lichen aureus responding to topical tacrolimus treatment. J Dermatol 2011;38:823-5.

29. Böhm M, Sommerlund M, Ramsing M et al. Successful topical treatment of pigmented purpuric lichenoid dermatitis of Gougerot-Blum in a young patient: a case report and summary of the most common pigmented purpuric dermatoses. Case Rep Dermatol 2017;9:169-76.