Kasuistik

Ugeskr Læger 2020;182:V01200048

Osteoidt osteom og labrumskade i hoften hos en 29-årig kvinde

Jens Kristinsson[1], Hans Peter Jensen[1] & Firas Mahdi[2]

1) Ortopædkirurgisk Afdeling, Aalborg Universitetshospital, 2) Radiologisk Afdeling, Aalborg Universitetshospital

Ugeskr Læger 2020;182:V01200048

Udredning og optimal behandling af smerter omkring hofteleddet hos voksne kan være en udfordring. Patologiske lidelser omkring hoften er multiple og ses ikke kun med symptomer og objektive fund i hofteregionen [1]. Første led i en udredning, ud over en klinisk undersøgelse, er ofte standardrøntgenundersøgelser. Hvis resultaterne af røntgenundersøgelserne vurderes at være normale, er det god praksis at supplere med enten MR-skanning eller MR-artrografi, hvis patienten stadig har hoftesymptomer [1, 2]. Selvom billeddiagnostiske undersøgelser viser patologi, er det ikke nødvendigvis den smerteudløsende årsag [1, 2]. Et supplement kan være en UL-skanningsvejledt diagnostisk blokade [1].

Nedenstående beskrives udrednings- og behandlingsforløbet hos en 29-årig kvinde med en labrumlæsion og et samtidigt osteoidt osteom.

SYGEHISTORIE

En 29-årig kvinde henvendte sig hos egen læge pga. smerter i venstre ben igennem 3-4 måneder. Smerterne var lokaliseret anterolateralt på låret med udstråling til anklen. Smerterne opstod pludseligt i form af smertejag af 10-30 minutters varighed flere gange om ugen.

Hun havde bemærket nedsat kraft i venstre ben, men havde ingen natlige smerter. Under den objektive undersøgelse konstaterede man ømhed anterolateralt på låret og en minimal ømhed i lysken. Der var nedsat indadrotation i hoften, men ellers en normal bevægelighed. Der var svagt positivt resultat af en fleksion, adduktion og indadrotationstest og negativt resultat af en fleksion, abduktion og udadrotationstest. Røntgenoptagelser af bækkenet viste normale forhold, ud over en let øget center-edge (CE)-vinkel på 39 grader. Patienten blev henvist til en MR-skanning af venstre hofte (**Figur 1** A) og columna lumbalis. MR-skanningen af columna lumbalis viste normale forhold.

Patienten blev dernæst udredt med en CT (Figur 1 B).

Pga. manglende sklerosering omkring læsionen blev der ikke rejst mistanke om osteoidt osteom.

FIGUR 1 / A. Aksial protondensitetvægtet MR-skannings-billede (uden kontrast) af venstre hofte viste 5 mm ossøs defekt fortil i caput med tilhørende knoglemarvsødem (pil). **B.** CT-billede af venstre hofte viste 12 mm osteolyse med central ossifikation (pil) og ingen sklerosering.

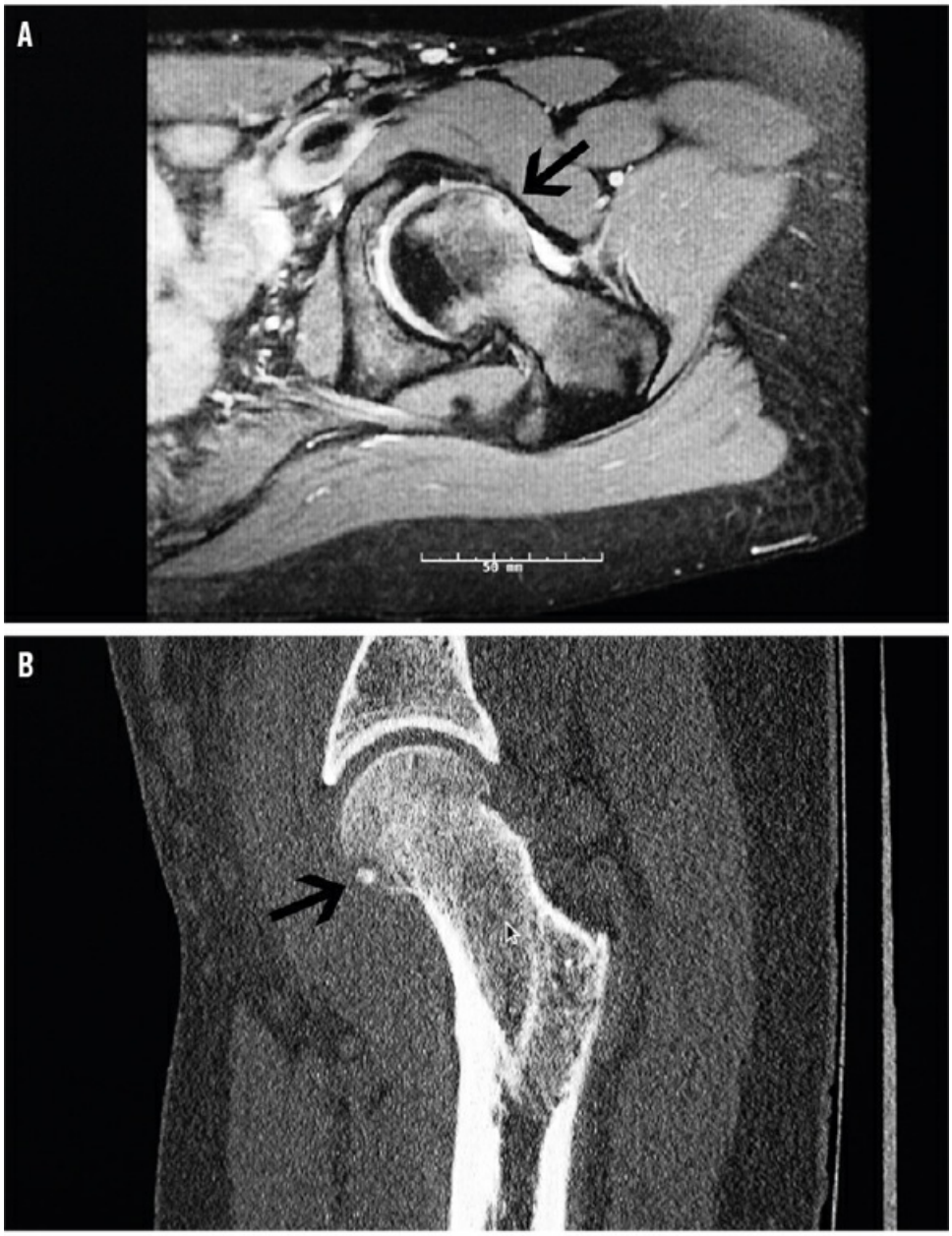

Syv måneder efter smertedebut havde patienten nu flere smerter i lysken, og pga. den let forhøjede CE-vinkel fik hun anlagt en intraartikulær blokade, som ikke gav effekt. Behandling

med nonsteroide antiinflammatoriske stoffer (NSAID) havde kun haft sparsom effekt. Billedmaterialet blev efterfølgende revurderet, og der blev rejst mistanke om et atypisk osteoidt osteom. Patienten blev henvist til radioablation (RFA)-behandling, men der blev ikke fundet indikation for dette, idet læsionen blev tolket som et sekvester, alternativt en osteokondral læsion. Pga. tiltagende smerter i venstre lyske fik hun halvandet år efter symptomdebut foretaget en hofteartroskopi.

Ved operationen blev der konstateret en labrumskade, der blev fikseret med et anker. Fortil nedadtil ved caput blev der fundet en ossøs defekt, der blev renset op. Der blev udtaget væv, og mikroskopien viste osteoidt osteom. Fem måneder postoperativt var patienten nærmest smertefri, men havde dog endnu ikke genoptaget sin løbetræning.

DISKUSSION

En symptomatisk labrumskade i hofteleddet hos voksne viser sig som oftest med smerter, der hyppigst mærkes i lysken [1, 2]. En symptomgivende labrumskade i hofteleddet kan ses ved femoroacetabular impingement, hoftedysplasi, hypermobilitet, trauma/mikrotrauma og som degenerative skader [1, 2]. En asymptomatisk labrumskade kan ses hos op til 40% af den voksne befolkning [3].

Osteoidt osteom er en benign knogletumor og en af de mere sjældne årsager til hoftesmerter. Lidelsen forekommer hyppigst i de lange rørknogler og ses hovedsageligt hos patienter i alderen 5-25 år [4]. Typiske symptomer fra osteoide osteomer er konstante smerter, der forværres om natten. NSAID har ofte god smertelindring. CT er den mest specifikke undersøgelse af osteoide osteomer, og det typiske CT-billede af et osteoidt osteom er et opklarende nidus med omgivende sklerosering [4]. Osteoide osteomer, som har en intraartikulær lokalisering i modsætning til de ekstraartikulære osteoide osteomer mangler muligvis en periosteal reaktion i form af skleroseret knoglevæv omkring nidus [4]. Sygdomsbilledet er ligeledes mere diffust ved de intraartikulære end ved de ekstraartikulære osteoide osteomer. Der er ikke altid natlige smerter, og der kan være mangelfuld respons af NSAID [4].

Osteoide osteomer i hoften kan behandles enten med RFA eller hofteartroskopi, afhængigt af hvad der teknisk er muligt med hensyn til lokalisationen af nidus. RFA er en veletableret og skånsom behandling [5], og ved at bruge denne behandling af intrartikulære osteoide osteomer i hofteregionen undgås det at overbehandle eventuelle asymptomatiske labrumskader. Derfor bør behandlingen af intraartikulære osteoide osteomer omkring hoften altid individualiseres.

KORRESPONDANCE: *Jens Kristinsson*. E-mail: hjk@rn.dk.

ANTAGET: 23. april 2020

PUBLICERET PÅ UGESKRIFTET.DK: 15. juni 2020

INTERESSEKONFLIKTER: ingen. Forfatternes ICMJE-formularer er tilgængelig sammen med artiklen på Ugeskriftet.dk

LITTERATUR: Findes i artiklen på Ugeskriftet.dk

SUMMARY

Osteoid osteoma and labrum injury in a hip of a 29-year-old woman

Jens Kristinsson, Hans Peter Jensen & Firas Mahdi:

Ugeskr Læger 2020;182:V01200048

Osteoid osteoma is a benign bone tumour most commonly seen in long bones, and CT-scan is the modality of choice showing nidus with surrounding sclerosis. Osteoid osteoma with an intra-articular location in the hip may lack sclerosis, and it may also lack nocturnal pain and pain relieved by non-steroidal anti-inflammatory drugs, which is most commonly seen in osteoid osteoma. This is a case report of a combination of osteoid osteoma and labrum injury in a hip of a 29-year-old woman.

LITTERATUR

1. Harris JD. Hip labral repair: options and outcomes. Curr Rev Musculoskelet Med 2016;9:361-7.
2. Woyski D, Mather RC. Surgical treatment of labral tears: debridement,repair, reconstruction. Curr Rev Musculoskelet Med 2019;12:291-9.
3. Lee AJJ, Armour P, Thind D et al. The prevalence of acetabular labral tears and associated pathology in a young asymptomatic population. Bone Joint J 2015;97-B:623-7.
4. Spiker AM, Rotter BZ, Chang B et al. Clinical presentation of intra-articular osteoid osteoma of the hip and preliminary outcomes after arthroscopic resection: a case series. J Hip Preserv Surg 2018;5:88-99.
5. Knudsen M, Riishede A, Lücke A et al. Computed tomography-guided radiofrequency ablation is a safe and effective treatment of osteoid osteoma located outside the spine. Dan Med J 2015;62(5):A5059.