Kasuistik

Ugeskr Læger 2020;182:V004200271

Alkaptonuri opdaget i forbindelse med knæalloplastik

Christian Kaare Paaskesen[1] & Christian Hofbauer[2]

1) Medicin, Det Sundhedsvidenskabelige Fakultet, Syddansk Universitet, 2) Ortopædkirurgisk Afdeling, Sygehus Lillebælt Vejle

Ugeskr Læger 2020;182:V04200271

Alkaptonuri er en sjælden metabolisk sygdom med en prævalens på en ud af 250.000-1.000.000, altså ca. 1.200 patienter på verdensplan [1-3]. Sygdommen skyldes akkumulation af homogentisinsyre som konsekvens af en mutation på genet (3q13.33), der koder for enzymet homogentisinsyreoxidase. Alkaptonuri nedarves autosomal recessivt. Fra fødslen ses som eneste kliniske symptom en mørkfarvning af urinen ved kontakt med luft. Årtier senere manifesterer sygdommen sig typisk med tidlig debuterende artrose i de vægtbærende led samt mørkfarvning af hud, sclera og ører, hjerteklapsygdomme er heller ikke ualmindelige [1, 3]. I det følgende beskrives forekomsten af alkaptonuri, der hos to brødre blev opdaget i forbindelse med hofte- og knæalloplastikkirurgi.

SYGEHISTORIE

En 72-årig mand blev set i ambulatoriet på en ortopædkirurgisk afdeling pga. tiltagende hoftesmerter igennem flere år. Smerterne var atypiske, idet de var konstante, placeret i lysken og forværredes anfaldsvist. Der var ingen dybe hoftesmerter, smerter bagtil eller triadesmerter. Der blev taget et røntgenbillede af hoften, hvilket gav mistanke om caput femoris-nekrose. Der blev derfor foretaget en MR-skanning af hoften, hvorved man fandt bruskdefekter anteriort på caput. I samme periode blev patientens bror forsøgt opereret i venstre knæ med henblik på knæalloplastik. Da man åbnede knæet, fandt man sort brusk, og da man var usikker på, hvad der var skyld i den abnormtfarvede brusk, færdiggjorde man ikke operationen. Patientens bror blev herefter udredt på Center for Sjældne Sygdomme og diagnosticeret med alkaptonuri. Patienten blev ligeledes udredt med samme resultat, og han blev opereret med indsættelse af total hoftealloplastik efter standardprocedure. Under operationen fandt man en sort caput femoris samt mørk brusk i acetabulum. Patienten blev efterfølgende også opereret i knæet med indsættelse af knæalloplastik, her fandt man ligeledes sort brusk. Han var efterfølgende i velbefindende og blev fulgt i nationale registre.

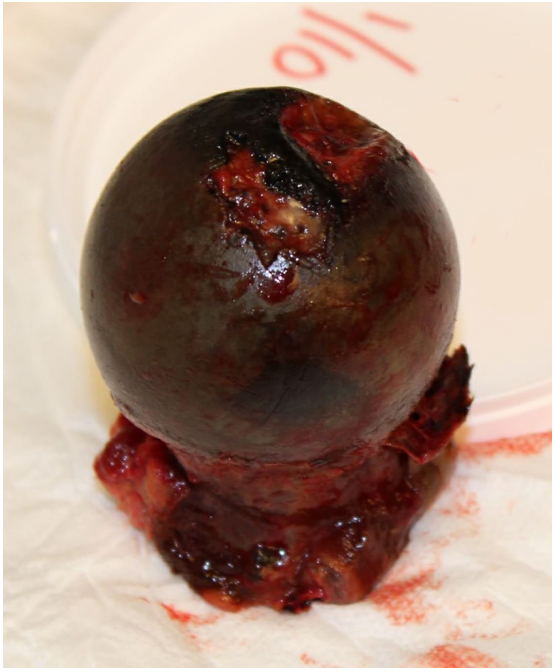

Sort caput femoris fjernet under hoftealloplastik. Læg mærke til bruskdefekten.

DISKUSSION

Homogentisinsyreoxidase indgår i metabolismen af tyrosin og fenylalanin (**Figur 1**). Trods renal udskillelse af homogentisinsyre fører mangel på homogentisinsyreoxidase til akkumulering af intermediatet homogentisinsyre i forskelligt væv. Homogentisinsyre oxideres spontant til benzoquinon, der resulterer i dannelsen af en blæksort polymer pigmentstruktur. Det blæksorte pigment lagres i relation til kollagen, hvoraf især bruskmatrix ændrer farve og bliver rigidt af struktur [1]. Brusk, der er udsat for vægtbærende og mekanisk stress, undergår i højere grad pigmentering, hvilket yderligere eksponerer brusken for mekanisk skade. Dette medvirker til en kaskade af strukturel skade på brusken, hvilket fører til yderligere pigmentering [1]. Indtil nu har behandlingen af alkaptonuri været indsættelse af proteser samt diætære restriktioner (tyrosin- og fenylalaninfattig kost), men 2020 kan være året, hvor præparatet nitisinon bliver godkendt til behandling af alkaptonuri [3].

FIGUR 1 / Homogentisinsyreoxidase indgår i metabolismen af tyrosin og fenylalanin.

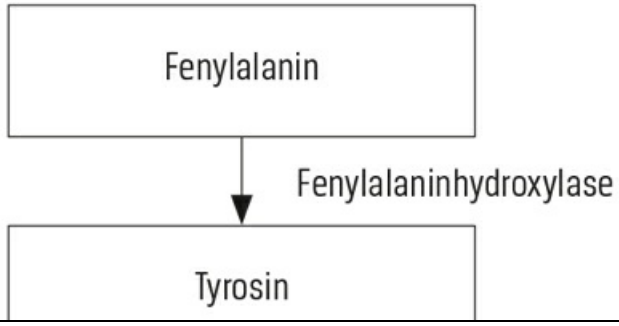

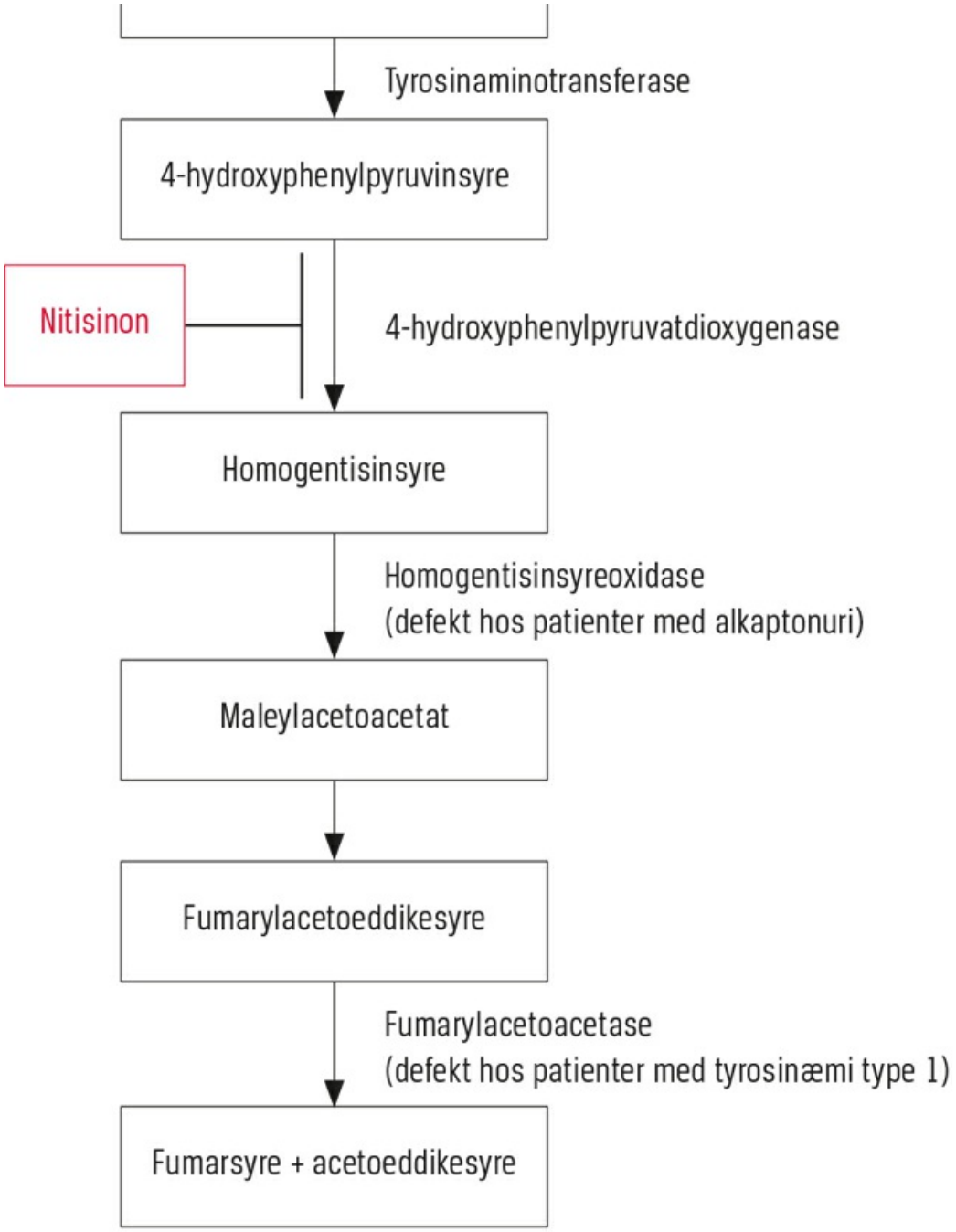

Nitisinon er en kompetitiv reversibel inhibitor af 4-hydroxyphenylpyruvatdioxygenase (HPPD) [2]. Nitisinon har i næsten 30 år været brugt til behandlingen af tyrosinæmi type 1, en sygdom, der påvirker tyrosinmetabolismen, efter at homogentisinsyre er blevet omdannet. Behandling med nitisinon fører til et fald i cirkulerende homogentisinsyre [2], og dyreforsøg har vist, at progression af alkaptonuri derved kan bremses [4]. Som konsekvens af nitisinoninhiberet HPPD ses en akkumulering af tyrosin [5]. Eleverede koncentrationer af tyrosin som følge af nitisinonbehandling har været mistænkt for at medføre kognitive skader [3, 5]. Et nyt studie over en fireårig periode har dog vist, at nitisinon er ufarlig, og samme studie danner basis for ansøgningen om registrering af nitisinon til behandling af alkaptonuri hos Det Europæiske Lægemiddelagentur [3].

Selvom nitisinon forhindrer yderligere skade, er allerede opståede skader irreversible [4]. Alkaptonuri manifesterer sig allerede før 20-årsalderen, og efterhånden som den progredierer, medfører den betydelig tab af livskvalitet uden tab af levetid [3]. Tidlig diagnostik er afhængig af behandlerens evne til at genkende mørkfarvning af urin som et kardinalsymptom på alkaptonuri. Analyse af urinen for eleveret koncentration af homogentisinsyre vil yderligere kunne underbygge denne mistanke. Endelig diagnostik bestemmes ved genetisk analyse [1-3]. Med udsigt til en godkendelse af brug af nitisinon som behandlingstilbud vil en tidlig diagnosticering af alkaptonuri være endnu mere vigtig.

KORRESPONDANCE: *Christian Kaare Paaskesen*. E-mail: Chpaa18@student.sdu.dk

ANTAGET: 23. juli 2020

PUBLICERET PÅ UGESKRIFTET.DK: 7. september 2020

INTERESSEKONFLIKTER: ingen. Forfatternes ICMJE-formularer er tilgængelig sammen med artiklen på Ugeskriftet.dk

LITTERATUR: Findes i artiklen publiceret på Ugeskriftet.dk

SUMMARY

Alkaptonuria detected during knee arthroplasty treatment

Christian Kaare Paaskesen & Christian Hofbauer

Ugeskr Læger 2020;182:V04200271

Alkaptonuria (AKU) is a rare autosomal-recessive disease in the tyrosine metabolism pathway. AKU is due to a mutation of a gene coding for homogentisate dioxygenase, causing accumulation of homogentisic acid leading to a painful multisystemic disease. Damage to cartilage tissue is especially significant, and weight-bearing joints often require arthroplasty. Nitisinone, a drug already used in treatment of hereditary tyrosinaemia, could be approved for treatment of AKU. This case report describes the occurrence of AKU discovered in two brothers in connection with hip and knee arthroplasty.

LITTERATUR

1. Ranganath LR, Norman BP, Gallagher JA. Ochronotic pigmentation is caused by homogentisic acid and is the key event in alkaptonuria leading to the destructive consequences of the disease – a review. J Inherit Metab Dis 2019;42:776-92.
2. Ranganath LR, Milan AM, Hughes AT et al. Suitability Of Nitisinone In Alkaptonuria 1 (SONIA 1): an international, multicentre, randomised, open-label, no-treatment controlled, parallel-group, dose-response study to investigate the effect of once daily nitisinone on 24-h urinary homogentisic acid excretion in patients with alkaptonuria after 4 weeks of treatment. Ann Rheum Dis 2016;75:362-7.
3. Zatkova A, Ranganath L, Kadasi L. Alkaptonuria: current perspectives. Appl Clin Genet 2020;13:37-47.
4. Keenan CM, Preston AJ, Sutherland H et al. Nitisinone arrests but does not reverse ochronosis in

alkaptonuric mice. JIMD Rep 2015;24:45-50.

5. Khedr M, Cooper MS, Hughes AT et al. Nitisinone causes acquired tyrosinosis in alkaptonuria. J Inherit Metab Dis 2020;vol.nr.:sidetal.