

## Ugens Billede

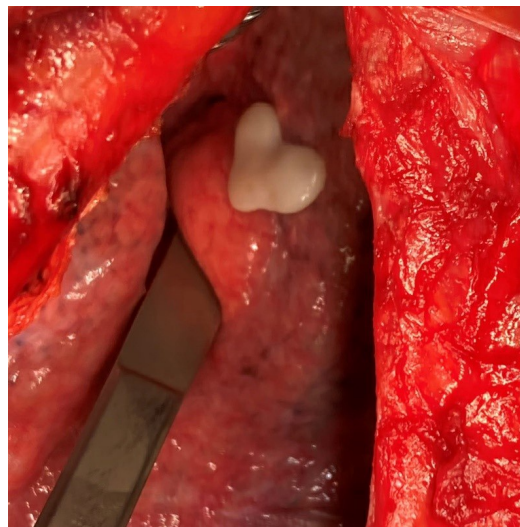
Ugeskr Læger 2020;182:V71113

# Hyaloserositis i pleura efter traume medførte julestemning på operationsstuen

Majken Munk Brønserud & Kirsten Neckelmann

Thoraxkirurgisk Afdeling, Odense Universitetshospital

Ugeskr Læger 2020;182:V71113



En 72-årig mand blev henvist til en thoraxkirurgisk afdeling med smerter i thorax. Han var blevet kørt ned af en lastbil 23 år tidligere og havde været plaget af smerter lige siden. Det viste sig, at han havde dobbeltfrakturer af to costae med pseudoartrosedannelse, diastase og herniering. Han blev opereret, og der blev foretaget osteosyntese med lange titaniumskinner på de to costae samt minimering af diastasen.

Under operationen blev der fundet en besynderligt formet lille plade af hyaloseritis i pleura. Pladen sad fast på pleura viscerale, og det usædvanlige syn af den perfekte hjerteform medførte næsten julestemning på operationsstuen.

Hyaloseritis er en fibrøs hyalinisering af overfladen på et organ og opstår som respons på en skade eller inflammation af organets serøse overflade. Den fibrøse omdannelse kan have mange årsager [1], men er hos denne patient formentlig sket i forbindelse med det tidligere traume. Forandringen var helt godartet og blev efterladt i pleura.

Patienten var efter operationen glad for at høre, at han i fremtiden kunne prale af at være i besiddelse af hele to hjerter, og at han havde været årsag til julestemning under operationen.

Korrespondance: Majken Munk Brønserud. E-mail: Majken.Munk.Broenserud@rsyd.dk

Interessekonflikter:ingen. Forfatterens ICMJE-formularer er tilgængelig sammen med artiklen på Ugeskriftet.dk

## LITTERATUR

1. Jantz MA, Antony VB. Pathophysiology of the pleura. *Respiration* 2008;75:121-33.