Statusartikel

Ugeskr Læger 2021;183:V11200817

Akut kompartmentsyndrom

Eva Lindhardt Hansen, Lasse Pedersen & Martin Lindberg-Larsen

1) Den Ortopædkirurgiske Forskningsenhed, Ortopædkirurgisk Afdeling O, Odense Universitetshospital, Klinisk Institut, Syddansk Universitet

Ugeskr Læger 2021;183:V11200817

HOVEDBUDSKABER

- Akut kompartmentsyndrom er en klinisk diagnose, hvor smerter er hovedsymptomet.
- Hos den svært evaluerbare patient kan klinikken suppleres med intrakompartmental trykmåling og blodprøver.
- Mistanken skal hurtigt rejses ud fra relevant skadesmekanisme og smerte ud over det forventelige ift. skaden.

Akut kompartmentsyndrom er en sjælden og tidskritisk tilstand, hvor patientens førlighed kan være truet, og i værste fald kan udfaldet være dødeligt.

Syndromet blev først beskrevet af *Richard von Volkmann* i 1881 [1]. Selvom tilstanden således har været kendt og beskrevet i 140 år, er det fortsat en svær diagnose at stille. Akut kompartmentsyndrom kan opstå i alle muskelgrupper [2, 3], men i denne artikel fokuserer vi på akut kompartmentsyndrom i ekstremiteterne (**Tabel 1**).

PATOFYSIOLOGI

Skeletmuskulatur består af muskelfibre, der grupperes i muskelgrupper. Muskelfascier er fibrøse og ueftergivelige hinder, der omgiver og afgrænser en eller flere muskelgrupper. Fascien varierer i tykkelse afhængigt af placeringen på kroppen [6]. Den anteriore muskelloge på underbenet er den hyppigste anatomiske lokalisation for akut kompartmentsyndrom [3, 7].

Akut kompartmentsyndrom opstår, når trykket inden for muskelfascien stiger. Efterhånden som trykket i muskellogen stiger, kompromitteres først mikrocirkulationen, og hvis trykket fortsat stiger, afklemmes venerne og til sidst arterierne. Trykket kan stige, hvis massen øges i muskellogen, f.eks. ved ødem eller blødning, eller hvis muskellogens rumfang mindskes, f.eks. ved kompression fra stram gips eller bandager [7].

TABEL 1 Oversigt over alle kompartmenter på ekstremiteterne [4], hvilken nerve der passerer igennem kompartment, og hvilke motoriske og sensoriske symptomer som akut kompartment-syndrom i det pågældende kompartment kan udløse [5].

	Kompartment				
Ekstremitet	**n**	**placering**	**Nerve**	**Motorisk udfald: paralyse**	**Sensorisk udfald: paræstesi**
Overarm	2	Anterior	N. musculocutaneus	Fleksion af albuen	Radialt på underarmen
		Posterior	N. radialis	Ekstension af finger	Dorsalt, 1. interstits på hånden
Underarm	4	Volar:			
		Overfladisk	N. medianus	Opposition af 1. finger	Volart og dorsalt, 2. fingerspids
			N. ulnaris	Abduktion af 2. og 5. finger	5. finger
		Dyb	N. medianus	Opposition af 1. finger	Volart og dorsalt, 2. fingerspids
			N. ulnaris	Abduktion af 2. og 5. finger	5. finger
		Lateral/dorsal, overfladisk	N. radialis	Ekstension af fingre	Dorsalt, 1. interstits på hånden
		Dorsal, dyb	N. interosseous posterior[a]	Ekstension af fingre	–
Hånd	10	Tenar	–	–	–
		Hypotenar	–	–	–
		Adductor pollicis	–	–	–
		Dorsal interossei × 4	–	–	–
		Volar interossei × 3	–	–	–
Lår	3	Anterior	N. femoralis	Ekstension af knæet	Anteriort på knæet
		Medial	N. obturatorius	Adduktion af hoften	Medialt på låret
		Posterior	N. ischiadicus	Dorsi- og plantarfleksion af fodleddet	Lateralt på fodryggen
Underben	4	Anterior			
			N. peroneus profundus	Dorsifleksion af ankelled og tæer	Dorsalt, 1.-2. interstits på foden
		Lateral	N. peroneus superficialis	Eversion af ankelled	Lateralt på fodryggen
		Posterior:			
		Overfladisk	N. tibialis	Fleksion af tæer	Fodsålen
		Dyb	N. cutaneus surae medialis	–	
			Distalt, lateral på underben/ankel		
Fod	9	Medial	–	–	–
		Lateral	–	–	–
		Interossei × 4	–	–	–
		Central × 3	–	–	–

a) Fra n. radialis.

Skadevirkninger på muskler og nerver inden for fascien begynder, inden den arterielle forsyning afklemmes [8]. Når muskelcellerne ikke får tilstrækkelig ilt, opstår der nekrose og rabdomyolyse, og herved frigives der bl.a. myoglobin, hvilket kan medføre akut nyresvigt [2, 8].

ÆTIOLOGI OG RISIKOFAKTORER

Den hyppigste årsag til akut kompartmentsyndrom er traume. I et tidligere studie med 164 patienter fandt man, at den udløsende årsag til akut kompartmentsyndrom var fraktur i 69% af tilfældene og bløddelstraume uden fraktur i 23% af tilfældene, mens årsagen var atraumatisk i 9% af tilfældene [9]. Der findes adskillige kasuistikker, hvor mange forskellige, sjældne årsager til atraumatisk akut kompartmentsyndrom er beskrevet. F.eks. er akut kompartmentsyndrom set efter akupunktur [10]. De mulige ætiologier er beskrevet i **Tabel 2**.

TABEL 2 Overblik over mulige ætiologier og skadesmekanismer til akut kompartmentsyndrom [2, 3, 7, 8, 10].

Traumatisk
Frakturer: åbne og lukkede
Bløddelsskade:
Penetrerende traumer, f.eks. skudsår, knivstik
Stumpt traume, f.eks. motorcykelstyrt, påkørsel, sportstraume
Atraumatisk
Immobilisering, f.eks. lejring på ekstremitet
Reperfusion af iskæmisk muskelvæv
Infektion, særligt gruppe A-streptokok
Dyb venetrombose
Overtræning
Nosokomielt
Postoperativ blødning
Postoperativt ødem
Lejring under operation
Strammende gips/bandage
Penetrerende procedurer, f.eks. akupunktur, intravaskulære procedurer

Den hyppigste årsag til akut kompartmentsyndrom er tibiafraktur [7]. I et studie, hvor man undersøgte risikofaktorer for akut kompartmentsyndrom ved tibiafraktur, fandt man, at den mest betydende risikofaktor var alder. I aldersgruppen 12-29 år sås den højeste forekomst af akut kompartmentsyndrom udløst af tibiafraktur [11].

Der ses op til ti gange højere incidens af akut kompartmentsyndrom hos mænd end hos kvinder [9], formentlig fordi mænd pådrager sig traumer i en ung alder, hvor risikoen for akut kompartmentsyndrom er høj, mens kvinder typisk pådrager sig traumer senere i livet, hvor risikoen er lavere [11].

Akut kompartmentsyndrom opstår oftest inden for 1-2 døgn, men kan også opstå flere dage efter den udløsende årsag [7]. For at diagnosticere akut kompartmentsyndrom er det derfor vigtigt at følge patientens kliniske udvikling.

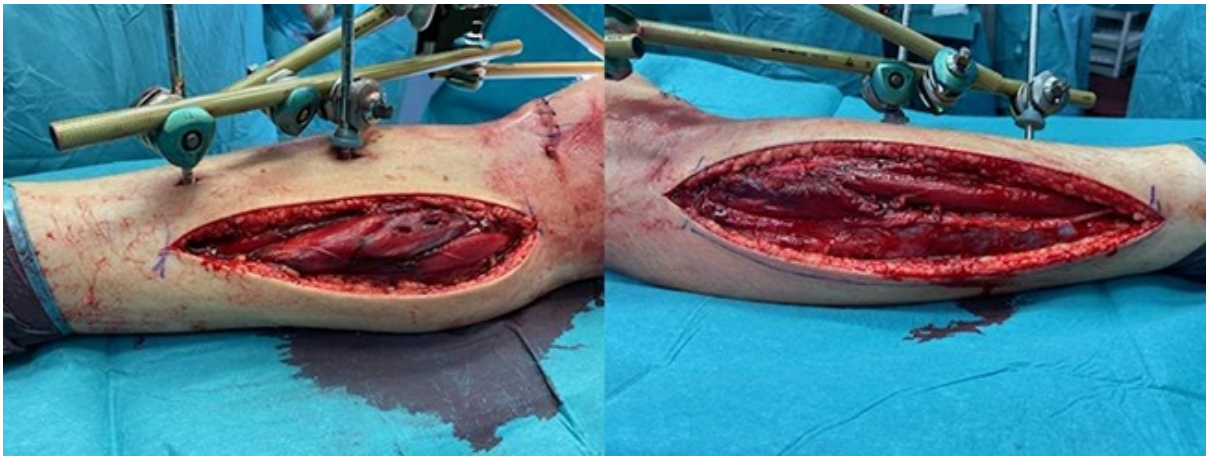

Akut kompartmentsyndrom på crus udløst af fraktur. Der er foretaget fasciotomi af de fire kompartmenter gennem to hudincisioner. Frakturen er reponeret med ekstern fiksering.

DIAGNOSTISKE METODER

Det kliniske billede

Den kliniske præsentation af akut kompartmentsyndrom beskrives hyppigt med »de fem p'er«: pallor, pain out of proportion, pulselessness, paraesthesia and paralysis (bleghed, ikkeproportional smerte, fravær af puls, føleforstyrrelse og lammelse) [8].

Det er dog vigtigt at huske tilstandens patofysiologi. Bleghed og fravær af puls kan begge skyldes afklemning af den arterielle forsyning, hvilket først finder sted sent i sygdomsudviklingen, og der derfor risiko for, at patienten allerede har pådraget sig irreversible skader inden debut af disse symptomer [2, 8].

Hver for sig har de fem p'er ikke stor diagnostisk betydning, men hvis patienten udviser to eller flere af p'erne, hvis der kan provokeres smerte ved passivt stræk over den afficerede muskelloge, eller hvis muskellogen mærkes hård/spændt ved palpation, er der grund til at få mistanke om akut kompartmentsyndrom [8, 12] (**Tabel 3**).

TABEL 3 Kliniske symptomer på akut kompartmentsyndrom [8].

Smerte der overstiger det forventede for skaden
Smerte der ikke responderer på analgetika
Smerte ved passivt stræk af den afficerede muskelloge
Spændt hævelse af den afficerede muskelloge
Paræstesi distalt for den afficerede muskelloge

Der er et alternativ til de fem p'er til beskrivelse af det kliniske billede hos den vågne patient: pain, pain, pain, pain and pain [8].

Intrakompartmental trykmåling

Intrakompartmental trykmåling er den mest udbredte parakliniske undersøgelse til diagnostik af akut

kompartmentsyndrom [7, 13], men det er ikke en simpel undersøgelse at udføre.

Sikkerheden af målingen afhænger af den person, der udfører målingen, da nålens placering i det korrekte kompartment er afgørende [14]. Det anbefales at måle trykket i alle kompartmenter på den afficerede legemsdel (Tabel 1) for ikke at overse akut kompartmentsyndrom i et nærliggende kompartment [2, 3, 8]. Desuden anbefales det at foretage mindst to målinger fra hvert kompartment [14], og ved samtidig fraktur skal målingerne foretages inden for 5 cm fra brudstedet [7, 8].

Intrakompartmental trykmåling ved akut kompartmentsyndrom anvendes sjældent i Danmark, og der er derfor ikke mange klinikere, som har kompetencen.

Det normale kompartmenttryk er 8-10 mmHg for voksne og 10-15 mmHg for børn [7, 8]. Der er ikke enighed om en diagnostisk grænseværdi for akut kompartmentsyndrom. Intrakompartmentaltrykket kan beskrives på følgende to måder: 1) Det absolutte tryk. Hvis det intrakompartmentale tryk overstiger 30-40 mmHg, er der akut kompartmentsyndrom [15]. Det har været forsøgt med grænseværdier op til 50-70 mmHg, hvor der ikke er set overhyppighed af overset akut kompartmentsyndrom [15, 16], hvorfor denne metode medfører risiko for overdiagnosticering [8]. 2) Det relative tryk/perfusionstrykket. Hvis det intrakompartmentale tryk nærmer sig det diastoliske blodtryk, så forskellen bliver mindre end 30 mmHg, er der en perfusionsdefekt og derfor akut kompartmentsyndrom [14]. Denne metode anses generelt for at være mere klinisk relevant [3].

Intrakompartmental trykmåling er således ikke et nemt værktøj at anvende, men snarere en nyttig metode, hvis den anvendes systematisk og med omtanke.

Blodprøver

Der findes ingen blodprøve, hvormed man kan diagnosticere akut kompartmentsyndrom. Troponin, som findes i muskelceller, kan have potentiale i diagnostikken af akut kompartmentsyndrom [17].

Det anbefales at foretage prøver for rabdomyolyse (kreatininkinase- og myoglobinniveauet) samt nyrefunktion for at opdage og behandle komplikationer hos patienter med akut kompartmentsyndrom. Desuden kan uforklaret rabdomyolyse tyde på uerkendt kompartmentsyndrom [3, 7].

Anden diagnostik

Billeddiagnostik har ingen plads i diagnostikken af akut kompartmentsyndrom, men kan bruges til påvisning af traumatiske skader, der kan udløse tilstanden [7]. Ved mistanke om traumatisk udløst akut kompartmentsyndrom bør der foretages relevant billeddiagnostik. Hvis patienten er bevidsthedspåvirket og ikke kan bidrage til smerteanamnese, bør man kraftigt overveje at foretage billeddiagnostik for ikke at overse skader. I et par nyere studier har man undersøgt ultralyd til diagnostik af akut kompartmentsyndrom induceret i kadavere, og resultaterne virker lovende [18, 19].

Nær-infrarød spektroskopi (NIRS), hvormed man måler vævsoxygenering, bliver også undersøgt ift. diagnostik af akut kompartmentsyndrom [3, 7, 8, 20].

BEHANDLING OG PROGNOSE

Den definitive behandling af akut kompartmentsyndrom er kirurgi. Der er nogle simple håndgreb, der hurtigt kan udføres og sikre patienten den bedste behandling frem til kirurgisk vurdering: 1) fjern eller løsn strammende bandager/gips [7, 8], 2) elever ekstremiteten til hjertehøjde [7, 8], 3) reponer knoglebrud [7] og 4) hold patienten normotensiv [7].

Akut kompartmentsyndrom behandles med fasciotomi, der er en kirurgisk åbning af muskelfascien i hele

muskellogens længde på alle muskelloger på den afficerede legemsdel og fjernelse af nekrotisk væv. Incisionen lades åbenstående mhp. forsinket primær lukning, når trykket er sikkert aflastet [2, 3]. Indgrebet er ikke teknisk krævende, men det er vigtigt at have kendskab til muskellogernes placering på ekstremiteterne.

Åbne frakturer forebygger ikke akut kompartmentsyndrom [2, 7, 16]. Tværtimod er der beskrevet højere risiko for akut kompartmentsyndrom ved åbne frakturer end ved lukkede frakturer [3]. Undertryksbandage kan medvirke til at forkorte tiden til sårlukning [3] og mindske behovet for hudtransplantation [17].

Akut kompartmentsyndrom medfører risiko for en række komplikationer: nerveskade, rabdomyolyse, amputation og varig funktionsnedsættelse [3].

Den vigtigste prædiktor for udfaldet er varigheden af tilstanden [2, 9]. Efter iskæmi af en times varighed ses reversibel neuropraksi, efter fire timer kan der opstå irreversible nerveskader og efter seks timer begynder der at opstå nekrose [2, 8].

Fasciotomi er ikke uden risiko for komplikationer. Hos en tredjedel af de fasciotomerede patienter opstår der postoperative komplikationer, oftest nekrose eller infektion [2]. Dertil kommer risiko for føleforstyrrelser pga. både iskæmien og mulige iatrogene nerveskader, som er påført under selve fasciotomien. Der er risiko for arvæv, der kan give både funktionelle og kosmetiske gener [21].

OVERSET AKUT KOMPARTMENTSYNDROM

Den største faldgrube ved akut kompartmentsyndrom er overset eller forsinket diagnose [3]. Det præcise debuttidspunkt for akut kompartmentsyndrom er svært at fastslå [8]. Hvis der er gået mere end 24-48 timer siden symptomdebut, bør man overveje nonoperativ behandling.

Allerede efter ca. seks timers iskæmi kan man forvente irreversible skader, og efter 24-48 timer er der således minimalt at vinde ved at foretage fasciotomi. Forsinket fasciotomi medfører større risici, bl.a. stiger risikoen for amputation, infektion og systemisk påvirkning pga. frigivelse af affaldsstoffer til blodet [22].

SÆRLIGE UDFORDRINGER

Børn

Når børn kommer til skade, er det ofte meget svært at få dem til at medvirke til undersøgelse, særligt hvad angår smertevurdering og sensorisk evaluering [15].

Den kliniske tilstand hos børn kan beskrives med »de tre a'er«: agitation, angst og kontinuert øget behov for analgetika [8].

Bevidstløse/bevidsthedspåvirkede

Bevidstløse/bevidsthedspåvirkede patienter, hvad end bevidsthedspåvirkningen er toksisk, traumatisk eller terapeutisk (sedation), kan ikke give udtryk for smerte, som er hovedsymptomet ved akut kompartmentsyndrom [3, 15]. Her kan den parakliniske diagnostik i form af trykmåling, blodprøver og billeddiagnostik komme kliniker og patient til gode.

Det kan i nogle tilfælde være relevant at overveje profylaktisk fasciotomi ved f.eks. sederede traumepatienter.

Regional anæstesi

Både præeksisterende skader, akutte nerveskader og terapeutisk regional anæstesi kan medføre følelsesløshed, hvilket slører smerter og gør diagnostikken vanskelig.

Regional anæstesi frarådes som hovedregel til patienter, hvor der er mistanke om eller høj risiko for akut kompartmentsyndrom, f.eks. ved tibiafrakturer [2, 3, 7, 8].

I en statusartikel fra 2011 konkluderedes det dog, at regional anæstesi ikke leder til overset akut kompartmentsyndrom, hvis der hos højrisikopatienter tages forholdsregler i form af gentagne kliniske vurderinger, evt. suppleret med intrakompartmental trykmåling [23]. Om disse forholdsregler kan honoreres i klinisk praksis, bør vurderes kritisk.

Den generelle konsensus er, at regional anæstesi frarådes ved mistanke om eller høj risiko for akut kompartmentsyndrom [17].

KONKLUSION

Akut kompartmentsyndrom er en tilstand, der truer patienters førlighed og livskvalitet samt udfordrer lægers kliniske diagnostik. Kardinalsymptomet er smerte, og når mistanken er rejst, bør det udløse akut ortopædkirurgisk tilsyn. Hvis der findes klinisk indikation, skal der foretages akut fasciotomi. I tvivlstilfælde kan der foretages intrakompartmental trykmåling, eller mistanken kan styrkes ved stigende niveau af S-myoglobin og kreatininkinase.

Tilstanden er oftest traumatisk udløst, men der findes også mange atraumatiske årsager. Herudover er nogle patientgrupper, som børn og bevidstløse, meget svære at vurdere klinisk. Det er derfor vigtigt, at læger på tværs af specialer ved nok om tilstanden til at få mistanken. Hurtig diagnose og behandling kan forebygge irreversible skader.

Korrespondance *Eva Lindhardt Hansen*. E-mail: tilEvaH@gmail.com

Antaget 28. april 2021

Publiceret på ugeskriftet.dk 5. juli 2021

Interessekonflikter ingen. Forfatternes ICMJE-formularer er tilgængelige sammen med artiklen på ugeskriftet.dk

Referencer findes i artiklen publiceret på ugeskriftet.dk

Artikelreference Ugeskr Læger 2021;183:V11200817

SUMMARY

Acute compartment syndrome

Eva Lindhardt Hansen, Lasse Pedersen & Martin Lindberg-Larsen

Ugeskr Læger 2021;183:V11200817

This review summarises the present knowledge of acute compartment syndrome, which is a time-critical diagnosis threatening both life and limb of the affected patients. Acute compartment syndrome is a clinical diagnosis, which in equivocal cases can be supported by direct intra-compartmental pressure measurement and laboratory values. Imaging can detect fractures; and non-invasive monitoring is under investigation but has not yet found clinical use. The treatment is a surgical fasciotomy, and this should be performed acutely. If diagnosis is made more than 24-48 hours after onset of symptoms, non-operative treatment should be considered.

REFERENCER

1. Volkmann R. Die ischämischen Muskellähmungen und Kontrakturen. Centralblatt für Chirurgie 1881;8:801–3.

2. Cone J, Inaba K. Lower extremity compartment syndrome. Trauma Surg Acute Care Open 2017;2:e000094.
3. Schellenberg M, Chong V, Cone J, et al. Extremity compartment syndrome. Curr Probl Surg 2018;55:256-73.
4. Netter FH. Atlas der Anatomie. 5. udg. Elsevier, 2011.
5. The Committee on Trauma, American College of Surgeons. Advanced Trauma Life Support Student Course Manual. 10. udg. American College of Surgeons, 2018.
6. Bojsen-Møller F. Bevægeapparatet. 12. udg. Munksgaard Danmark, 2011.
7. Long B, Koyfman A, Gottlieb M. Evaluation and management of acute compartment syndrome in the emergency department. J Emerg Med 2019;56:386-97.
8. von Keudell AG, Weaver MJ, Appleton PT et al. Diagnosis and treatment of acute extremity compartment syndrome. Lancet 2015;386:1299-310.
9. McQueen MM, Gaston P, Court-Brown CM. Acute compartment syndrome. J Bone Joint Surg Br 2000;82-B:200-3.
10. Smith D, Walczyk MH, Campbell S. Acupuncture-needle-induced compartment syndrome. West J Med 1986;144:478-9.
11. McQueen MM, Duckworth AD, Aitken SA et al. Predictors of compartment syndrome after tibial fracture. J Orthop Trauma 2015;29:451-5.
12. Schloss M, Weir TB, Jauregui JJ et al. Increased morphine requirements are predictive of acute compartment syndrome in adults with tibia fractures. Int Orthop 2020;44:743-52.
13. Jones AL, Rankin JA, Then KL. Drug overdose, loss of consciousness, and compartment syndrome: a life-threatening combination. J Emerg Nurs 2020;46:294-301.
14. Whitesides TE, Haney TC, Morimoto K et al. Tissue pressure measurements as a determinant for the need of fasciotomy. Clin Orthop RelatRes 1975;113:43-51.
15. Mubarak SJ, Owen CA, Hargens AR, et al. Acute compartment syndromes: diagnosis and treatment with the aid of the wick catheter. J Bone Joint Surg 1978;60:1091-5.
16. McQueen MM, Court-Brown CM. Compartment monitoring in tibial fractures the pressure treshold for decompression. J Bone Joint Surg Br 1996;78-B:99-104.
17. Osborn R, Schmidt A. Management of acute compartment syndrome. J Am Acad Orthop Surg 2020;:108-14.
18. Marmor M, Charlu J, Knox R et al. Use of standard musculoskeletal ultrasound to determine the need for fasciotomy in an elevated muscle compartment pressure cadaver leg model. Injury Int J Care Injured 2019;50:627-32.
19. Mühlbacher J, Pauzenberger R, Asenbaum U et al. Feasibility of ultrasound measurement in a human model of acute compartment syndrome. World J Emerg Surg 2019;14:4.
20. Cole AL, Roskosky M, Shuler MS et al. Near infrared spectroscopy and lower extremity acute compartment syndrome: a review of the literature. J Trauma Treat 2014;s2:01.
21. Nelson JA. Compartment pressure measurements have poor specificity for compartment syndrome in the traumatized limb. J Emer Med 2013;44:1039-44.
22. Glass GE, Staruch RMT, Simmons J et al. Managing missed lower extremity compartment syndrome in the physiologically stable patient: a systematic review and lessons from a Level I trauma center. J Trauma Acute Care Surg 2016;81:380-7.
23. Jensen C, Kristensen BB. Regional anæstesi kan anvendes hos udvalgte patienter med akut kompartmentsyndrom. Ugeskr Læger 2011;173:350-2.