Kasuistik

Ugeskr Læger 2021;183:V12200966

Et voksende komplekst cerebralt aneurisme behandlet med cerebral bypass

Sune Munthe & Troels Halfeld Nielsen

Neurokirurgisk Afdeling, Odense Universitetshospital

Ugeskr Læger 2021;183:V12200966

Fuciforme cerebrale aneurismer er sjældne [1]. De udgør en behandlingsmæssig udfordring pga. deres morfologi. Vi beskriver et voksende fuciformt cerebralt aneurisme, som blev behandlet med cerebral bypass.

SYGEHISTORIE

En 29-årig mandlig ryger med hyperkolesterolæmi og Arnold-Chiaris malformation fik i 2014 påvist to aneurismer på venstre a. cerebri media (MCA) beliggende efter MCA's første deling (M2-grene) (**Figur 1**A + B). Begge målte 10 mm i største diameter og var beliggende på hhv. superiore og inferiore M2-gren. Aneurismet på den superiore M2 var fuciformt (involverede > 50% af karrets cirkumferens). Pga. aneurismernes størrelse og patientens unge alder anbefalede man lukning for at forebygge ruptur og subaraknoidalblødning.

I juni 2014 blev der foretaget coilembolisering af aneurismet på den inferiore M2, mens der samtidig blev lagt en stent over aneurismet på den superiore M2. En kontrolundersøgelse i 2016 viste, at det coilede aneurisme var stort set lukket, mens det superiore fortsat var åbent. En kontrolundersøgelse i 2018 viste, at det det superiore aneurisme var ved at trombosere, men den åbne del var i vækst. Dette blev tolket som, at stenten var begyndt at have effekt, og man regnede med, at aneurismet langsomt ville lukke over de kommende år.

I foråret 2020 klagede patienten over synssløring og hovedpine. Han fik konstateret bilateralt papilødem. Ved en CT af hjernen påvistes en proces med udtalt omgivende ødem ved aneurismets placering. Angiografi viste yderligere vækst af både den tromboserede og den ikketromboserede del af aneurismet (Figur 1 C + D). Det var nu vokset til over 3 cm i diameter.

FIGUR 1 Angiografiske illustrationer af aneurismernes morfologi og bypass. **A.** Digital substraktionsangiografi (DSA) fra 2014 med injektion i a. carotis interna sinister (ICA sin). **B.** Tredimensional rekonstruktion af (A), illustrerende begge aneurismer efter injektion i ICA sin. **C.** DSA fra 2020 med injektion i ICA sin. Bemærk markant vækst af aneurismet på den superiore M2-gren. **D.** Tredimensional rekonstruktion af (C). **E.** skematisk fremstilling af aneurismet, der ses med intraluminal trombe (mørkebrun). Aneurismet ses »trapped« med to clips på den superiore M2-gren, hhv. proksimalt og distalt for aneurismet. M2-grenen distalt for aneurismet forsynes fra a. temporalis superficialis (STA) (lukkede pilehoveder) via en anastomose til M2-grenen (åbent pilehoved). **F.** Postoperativ angiografi med ICA. Aneurismet ses nu uden fyldning. Bemærk, at der ikke ses fyldning af den superiore M2-gren. **G** + **H.** Postoperativ DSA med injektion i a. carotis externa i hhv. anterior-posterior projektion (G) og lateral projektion (H). Det ses, at STA som bypass (lukkede pilehoveder) forsyner området for den superiore M2-gren. Anastomosen STA-a. cerebri media er markeret med åbent pilehoved.

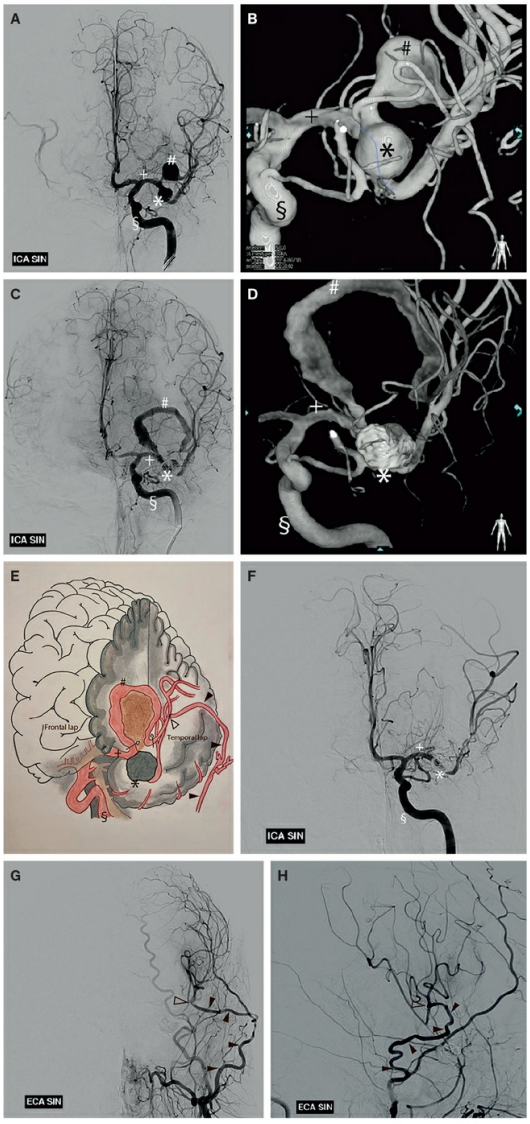

* = aneurisme på den inferiore M2-gren; # = aneurisme på den superiore M2-gren; § = a. carotis interna sinister; + = a. cerebri media.

Det blev vurderet, at den bedste behandling var at udelukke det aneurismebærende kar fra den øvrige cerebrale cirkulation. Patienten blev derfor opereret med indsyning af en cerebral bypass fra a. temporalis superficialis til superiore M2/3-MCA-gren distalt for aneurismet (Figur 1E).

Herefter blev aneurismet »trapped« ved lukning af det aneurismebærende kar proksimalt og distalt for aneurismet (Figur 1E). Slutteligt blev aneurismet åbnet og tømt for trombemateriale for at skabe dekompression.

Efter operationen tilkom et reaktivt ødem, der medførte en stigning af det intrakranielle tryk (ICP). Der blev derfor foretaget dekompressiv hemikraniektomi (fjernelse af en ca. 10 cm stor knogleplade fra den ene side af kraniet) for at sænke ICP. Herefter blev patienten holdt i respirator. Efter ca. 14 dage kunne han vækkes, og knoglepladen kunne replaceres. Han havde en let højresidig hemiparese og blev udskrevet til genoptræning. Ved kontrol tre måneder efter operationen var han i velbefindende uden hovedpine eller synsforstyrrelser. Den højresidige hemiparese var fuldt remitteret. Angiografi viste åbenstående bypass med flowsubstitution til venstre hemisfære og eksklusion af aneurismet (Figur 1F-H).

DISKUSSION

Voksende fuciforme gigantaneurismer (>2,5 cm) på MCA er sjældne [2], og rapportering om håndtering af disse er på case-report niveau. Fuciforme aneurismer udgør en udfordring, idet forsøg på aflukning af sækken ofte medfører aflukning af moderkarret. Endovaskulære stents har delvist løst dette problem [3], men opnåelse af komplet lukning er fortsat en udfordring [4]. I den aktuelle case, responderede patientens aneurisme ikke på endovaskulær behandling. Tværtimod udviklede aneurismet sig, fra et stort aneurisme til et gigantaneurisme. Karvæksten tydede på et sygt karsegment, der ville blive ved med at udvikle sig, hvis det ikke blev lukket. Blødningsrisikoen blev vurderet til at være høj og imminent. Behandlingen skulle således tilgodese følgende: 1) hurtig ekskludering af det syge karsegment inklusiv aneurisme fra den cerebrale circulation for at hindre vækst og ruptur, samt 2) fjernelse af tromber fra aneurismet for at mindske masseeffekten og ICP. Kun åben kirurgi med trapping og efterfølgende åbning af aneurismet kunne tilgodese begge punkter. Ad 1), ville lukning af karsegmentet kræve flowsubstitution til dén del af hjernen, som karret forsynede. Dette kunne tilgodeses ved hjælp af en bypass.

Bypasskirurgi for komplekse cerebrale aneurismer er velbeskrevet til behandling af aneurismer på MCA [5], men anvendelsen er reduceret grundet udvikling i endovaskulære teknikker. Den aktuelle case illustrerer, at der fortsat findes aneurismer, der ikke kan behandles optimalt endovaskulært. Det er således vigtigt, at kirurgiske teknikker til udførsel af cerebral bypass opøves og vedligeholdes.

Korrespondance. *Troels Halfeld Nielsen*

E-mail: troels.nielsen@ rsyd.dk

Antaget 9. april 2021

Publiceret på ugeskriftet.dk 7. juni 2021

Interessekonflikter: ingen. Forfatternes ICMJE-formularer er tilgængelige sammen med artiklen på ugeskriftet.dk

Referencer findes i artiklen publiceret på ugeskriftet.dk

Artikelreference Ugeskr Læger 2021;183:V12200966

SUMMARY

A growing complex cerebral artery aneurysm treated with cerebral bypass

Sune Munthe & Troels Halfeld Nielsen

Ugeskr Læger 2021;183:V12200966

Fuciform, partly thrombosed giant middle cerebral artery (MCA) aneurysms constitute a relatively rare entity among intracranial aneurysms. Obliteration of these aneurysm poses a challenge for both neurosurgeons and neurointerventionalists. The present case report on a fuciform MCA aneurysm that continued to grow despite endovascular treatment. The aneurysm was successfully treated with an extracranial-to-intracranial bypass with trapping of the aneurysm. This case illustrates the continuous need for cerebral bypass techniques, even in the era of evolving endovascular techniques.

REFERENCER

1. Drake CG, Peerless SJ. Giant fusiform intracranial aneurysms: review of 120 patients treated surgically from 1965 to 1992. J Neurosurg 1997;87:141-62.
2. al-Yamany M, Ross IB. Giant fusiform aneurysm of the middle cerebral artery: successful Hunterian ligation without distal bypass. Br J Neurosurg 1998;12:572-5.
3. Al-Mufti F, Amuluru K, Gandhi CD, Prestigiacomo CJ. Flow diversion for intracranial aneurysm management: a new standard of care. Neurotherapeutics 2016;13:582-9.
4. Monteith SJ, Tsimpas A, Dumont AS et al. Endovascular treatment of fusiform cerebral aneurysms with the pipeline embolization device. J Neurosurg 2014;120:945-54.
5. Meybodi AT, Huang W, Benet A et al. Bypass surgery for complex middle cerebral artery aneurysms: an algorithmic approach to revascularization. J Neurosurg 2017;127:463-79.