Statusartikel

Ugeskr Læger 2021;183:V01210053

Metastatisk medullært tværsnitssyndrom

Daniel Sabroe, Miao Wang & Kristian Høy

Ortopædkirurgisk Afdeling, Rygsektion, Aarhus Universitetshospital

Ugeskr Læger 2021;183:V01210053

HOVEDBUDSKABER

- En kræftanamnese i kombination med nyopståede rygsmerter bør give anledning til MR-skanning.
- Tidlig kirurgisk intervention i kombination med adjuverende stråleterapi forbedrer prognose og livskvalitet.
- Kirurgi har positiv effekt på smerter, gangevne, sfinkterfunktion og etårsoverlevelse.

Metastatisk medullært tværsnitssyndrom (MMTS) betegner metastatisk sygdom i columna vertebralis, hvilket medfører neurologiske udfaldssymptomer pga. tryk på rygmarven. Der skelnes mellem partielt og komplet tværsnitssyndrom.

Ved komplet tværsnitssyndrom forstås en påvirkning af rygmarven med bortfald af samtlige sensoriske, motoriske og autonome funktioner fra læsionsstedet og nedenfor. Ved partielt tværsnitssyndrom forstås en påvirkning af rygmarven med delvist bortfald af sensoriske, motoriske og autonome funktioner.

SYMPTOMER

Hyppigt debuterer syndromet med neurologiske udfald i læsionsniveauet. Ofte begynder det med hypæstesi neden for det afficerede læsionsniveau. Senere i forløbet kan der tilkomme parese af ekstremiteterne neden for læsionsniveauet.

Forud for de neurologiske udfald kan der ses mekaniske smerter som følge af tumortryk på knogler og radikulære smerter pga. nerverodskompression [1]. Pga. indvækst af cancervæv i knoglen kan der opstå instabilitet og i værste fald patologisk fraktur, hvilket vil føre til akut smerteforværring [2]. Sådanne smerter forværres ofte ved bevægelse og ved perkussion over vertebrae.

Symptomerne kan debutere bilateralt eller unilateralt eller mere diffust for senere at udvikles bilateralt. Ved den bilaterale affektion kan der findes en sensibilitetsgrænse. Over den har patienten normal sensibilitet, og under den har patienten forstyrret sensibilitet [1].

Ved torakolumbosakral affektion kan der ses sfinkterforstyrrelser i form af analinkontinens og urinretention. Ved høje cervikale affektioner kan der ses obstipation samt påvirket respirationsevne, blodtryks- og temperaturkontrol.

Det er overordentligt vigtigt, at man får mistanke om spinale metastaser og dermed risiko for MMTS ved nyopståede rygsmerter hos en patient med kræft eller tidligere kræft.

INCIDENS

I alt 5-10% af patienterne med spinale metastaser udvikler MMTS [3]. Gennemsnitsalderen er 65 år [4, 5], og der ses en lille overvægt af mænd [4]. Det antages, at 70% af alle patienter med cancerdiagnoser udvikler spinale metastaser, men størstedelen er ikke symptomgivende [3]. I en del tilfælde debuterer canceren med symptomer fra en eller flere spinale metastaser [6].

PATOGENESE

De hyppigste årsager til MMTS er prostatacancer, lungecancer, brystcancer og nyrecancer [1], men i princippet kan næsten alle cancere sprede sig til columna [1]. I alt 60-80% af de spinale metastaser forekommer i den torakale columna, 15-30% i den lumbale columna og under 10% i den cervikale columna [7]. Spredningen sker hæmatogent, lymfatisk eller ved direkte tumorvækst. Hyppigst er den hæmatogene spredning [1].

UDREDNING

Diagnosen verificeres bedst ved MR-skanning af columna totalis. Det er vigtigt, at hele columna afbildes, da der i en tredjedel af tilfældene findes multiple metastaser [8]. I tilfælde hvor MR-skanning er kontraindiceret, kan CT-myelografi benyttes, men denne er mindre sensitiv. PET-skanning er sensitiv, men knap så god til lokalisering af læsionen anatomisk [1]. Ved neurologiske udfald bør udredningen foregå akut, eventuelt på hospitaler med døgnbemandede MR-skannere og med mulighed for MR-skanning af patienter med pacemaker. Ved rygsmerter som eneste symptom kan skanningen foregå i dagtid.

MR-skanning er rapporteret at have en sensitivitet på 93% og en specificitet på 98% [8]. MR-skanning bidrager med høj anatomisk detaljeringsgrad af blødvævsstrukturer som rygmarv, nerverødder, discus intervertebralis, muskel og ligamenter [8]. CT giver god anatomisk detaljeringsgrad af knoglestrukturer, men er mindre god, når det kommer til at visualisere bløddelene.

BEHANDLING

Behandlingen er initialt højdosiskortikosteroid, der mindsker ødemet. Herefter bør patienten vurderes på et sygehus med rygvagtsfunktion i samarbejde med onkologer med henblik på et rygkirurgisk indgreb, hvilket kan være indiceret ved store smerter, instabilitet, medullær kompression og partiel eller fulminant MMTS i mindre end 24 timer, og såfremt patienten ikke har alvorligt fremskreden sygdom. Derudover kan rygkirurgiske indgreb være indiceret, hvis muligheden for stråling er begrænset, ved ikkestrålefølsomme tumorer eller pga. tidligere stor stråledosis til området. Øvrige patienter kan behandles med primær stråleterapi.

Patienter, der primært er blevet opereret, tilbydes adjuverende stråleterapi, der foretages i samarbejde med onkologer. Stråleterapien vil mindske tumorbyrden yderligere og dermed hindre eller udsætte et recidiv [9]. Stråleterapien kan tidligst foregå efter to uger, da risikoen for sårruptur ellers stiger signifikant. I tilfælde af meget lav performancescore og udbredt sygdom kan man vælge at afstå fra kirurgi.

Hos patienter, der har prostatacancer og endnu ikke er i endokrin terapi, bør der foreligge et tilbud om akut orkiektomi sammen med et rygkirurgisk indgreb ved udvikling af MMTS [10].

Det rygkirurgiske indgreb er en akut dekompression med laminektomi, som ved tegn på instabilitet ledsages af stabilisering over de afficerede niveauer med instrumenteret spondylodese (**Figur 1** og **Figur 2**). Stabiliseringen har til formål at behandle en allerede manifest instabilitet eller forebygge udvikling af denne. Behandlingen foretages ofte i palliativt øjemed, men kan forlænge overlevelse og funktion. I få tilfælde kan man tilstræbe

radikal kirurgisk fjernelse af den afficerede ryghvirvel. Her må generel udbredelse af tilstanden forinden være udelukket ved PET-CT [5].

FIGUR 1 Stabilisering og dekompression pga. metastatisk medullært tværsnitssyndrom og samtidig patologisk fraktur med instabilitet. **A**. Præoperativt MR-skanningsbillede viser tumortryk på rygmarven og patologisk fraktur med sammenfald af TH8. **B**. Postoperativt røntgenbillede i anteriort-posteriort plan viser stabilisering og dekompression to niveauer over og to niveauer under. **C**. Postoperativt røntgenbillede i sideplan viser stabilisering to niveauer over og to niveauer under den patologisk frakturerede hvirvel.

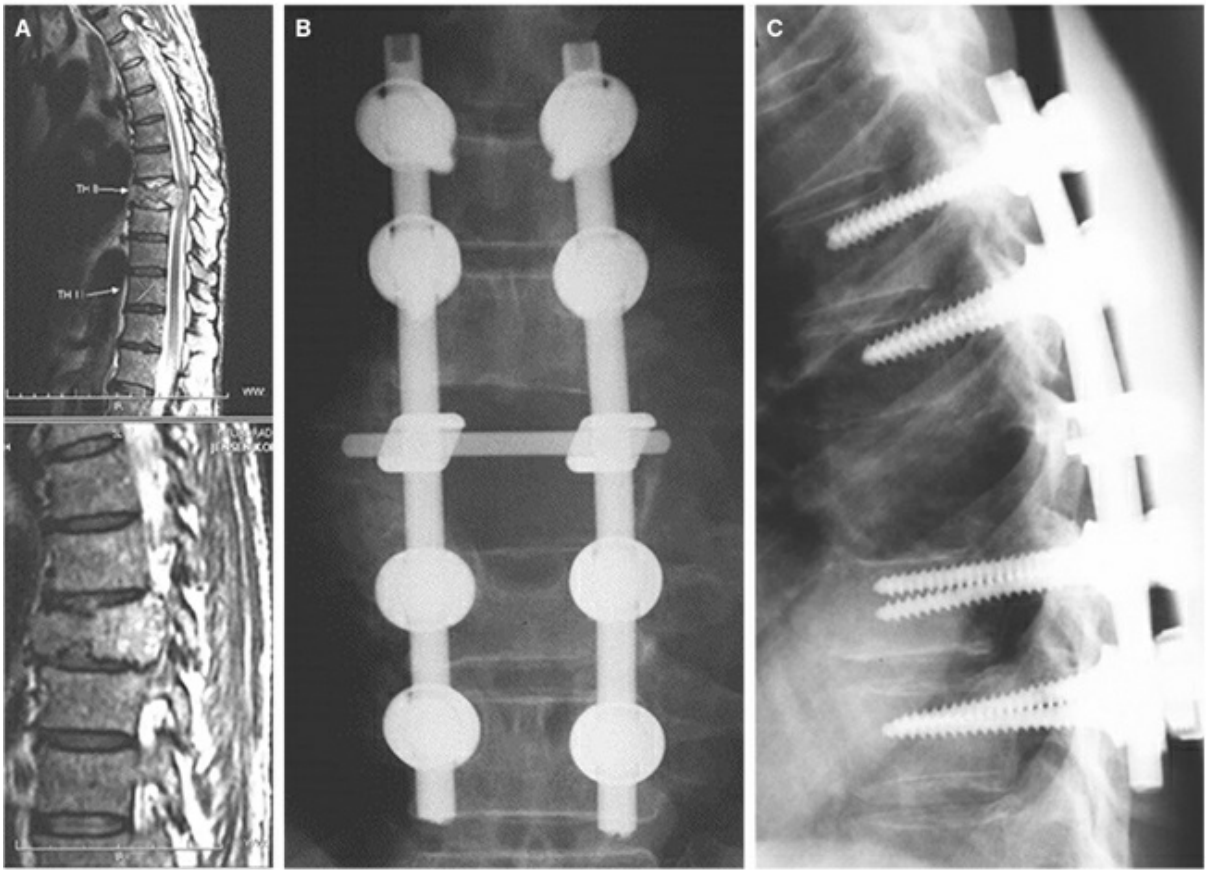

FIGUR 2 Større kirurgisk stabilisering ved metastatisk medullært tværsnitssyndrom og solitær metastase med høj performancescore. **A**. Postoperativt røntgenbillede i sideplan viser stabilisering et niveau over og et niveau under samt forreste søjle-støtte efter hvirvel-resektion af patologisk sammenfalden vertebra L4. **B**. Postoperativt røntgen i anteriort-posteriort plan viser stabilisering et niveau over og et niveauer under samt forreste søjle-støtte efter hvirvelresektion af patologisk sammenfalden vertebra L4.

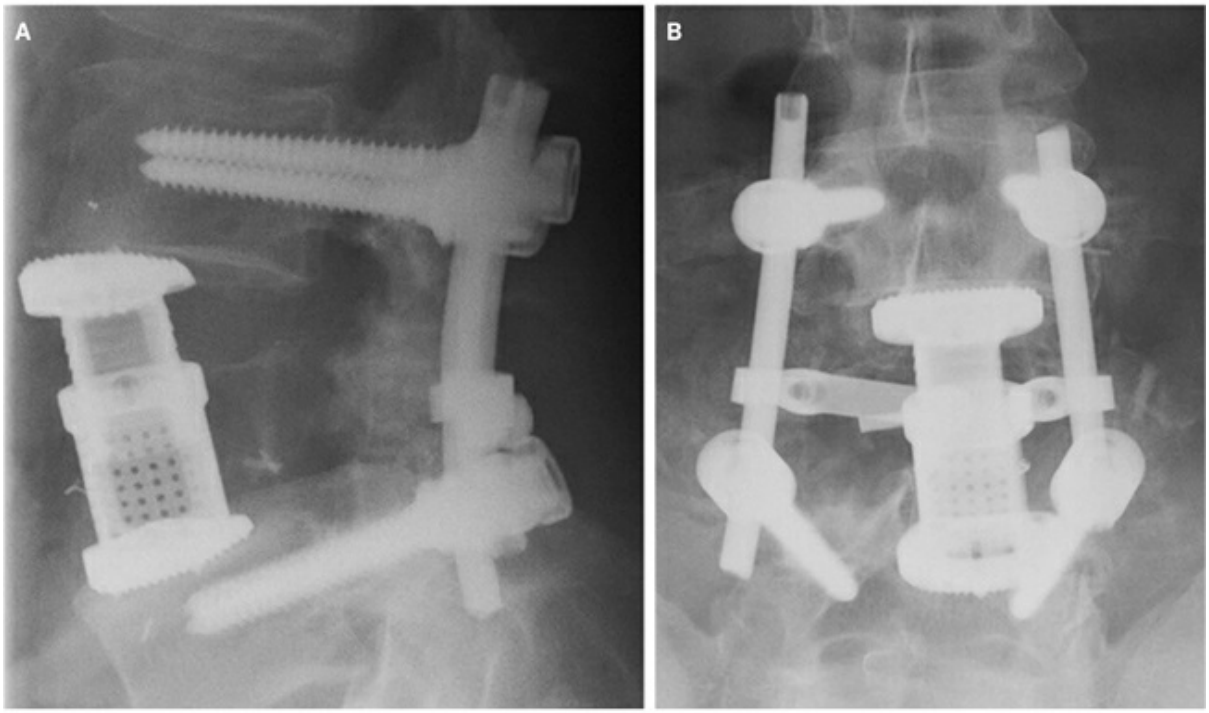

En randomiseret undersøgelse viste, at kirurgi + strålebehandling var strålebehandling alene overlegen [11]. Flere studier har vist positiv effekt på livskvalitet efter kirurgi, kirurgi med adjuverende stråleterapi og stråleterapi alene på spinale metastaser [4, 12]. En metaanalyse viste, at kirurgi alene eller i kombination med adjuverende stråleterapi har signifikant større effekt på smerter, etårsoverlevelse og gangevne end stråleterapi alene [13]. Kirurgi har positiv effekt på smerter, gangevne og sfinkterfunktion [8].

Den overordnede komplikationsrate efter kirurgisk behandling er i et dansk studie rapporteret til 13,7% [5]. Hyppigst var hæmatomdannelse, nyopstået parese samt overfladiske og dybe infektioner. Den perioperative mortalitetsrate (død inden for 30 dage) var 7,4% [5].

Behandlingens væsentligste mål er at bevare så høj livskvalitet som muligt i patientens restlevetid, men den kan også forlænge restlevetiden [14]. Den bevarede livskvalitet opnås ved reduktion af smerter, bevarelse af gangevne og dermed det funktionelle niveau samt bevarelse af sfinkterfunktion.

I alt 20-40% af patienterne med medullært tværsnitssyndrom og tab af gangevne vil efter operation genvinde gangevnen, og 80% af patienterne med partielt medullært tværsnitssyndrom inden kirurgi vil efterfølgende have bevaret eller forbedret gangevne [15]. Behandlingen bør derfor foregå inden tab af gangevnen. Ved progredierende eller manifest parese med ophør af gangfunktion bør der rådføres med rygvagtfunktionen. Behandlingen skal foregå så hurtigt som muligt og inden for 24 timer, da risikoen for, at tilstanden herefter bliver permanent, er stor [16]. Dog under hensyntagen til sygdommens udbredelse og patientens performancescore.

PROGNOSE

For patienten ændres en god livskvalitet pludselig til svær invaliditet som følge af MMTS. Prognosen afhænger af patientens performancescore, neurologisk status forud for behandling samt kræfttype og sygdomsstadie herunder forekomst og antal af metastaser til vitale organer [1].

Den forventede restlevetid efter diagnosen er kort. I tidligere omtalte danske studie var medianoverlevelsestiden 6,8 måneder efter kirurgisk behandling for MMTS [5]. Nogle lever dog væsentligt længere.

Patienter med spinale metastaser med hormonreceptorpositiv brystkræft havde i et dansk studie en medianoverlevelse på 21,5 måneder, mens patienter med hormonreceptornegativ brystkræft havde en overlevelse på 10,6 måneder [17]. Patienter med lungecancer har den dårligste prognose [18].

NUTIDENS VARETAGELSE AF PATIENTER MED SPINALE METASTASER

Da kirurgisk behandling af spinale metastaser er operationsteknisk og ressourcemæssigt krævende, er den i Danmark centraliseret til universitetshospitalerne. Varetagelsen af patientgruppen kræver døgnbemandet MR-skanning med tilknyttet neuroradiologisk ekspertise. Herved sikres patienterne, at centrene råder over alle relevante operative teknikker og onkologisk specialviden (**Tabel 1**).

TABEL 1 Visitering og håndtering af patienter med metastatisk medullært tværsnits-syndrom (MMTS) i regionerne.

Region	Hospital	Funktion
Hovedstaden Sjælland	Rigshospitalet	Rygvagtsfunktion varetages af Rygsektionen, Ortopædkirurgisk Afdeling, kombineret ortopædkirurgisk/ neurokirurgisk bemandet Der opereres i alle anatomiske regioner af deltagende rygvagt uagtet speciale Den initiale udredning og visitation af patienter med MMTS varetages af onkologisk vagthavende Funktionen er døgnbemandet og varetages af speciallæger med særlige kompetencer i instrumenteret rygkirurgi Patienter fra Region Sjælland visiteres til Rigshospitalet
Midtjylland	Aarhus Universitetshospital	Rygvagtsfunktion sker i et samarbejde mellem Ortopædkirurgisk Afdeling og Neurokirurgisk Afdeling Der er direkte adgang til funktionen via hospitalets omstilling Der opereres i alle anatomiske regioner af deltagende rygvagt uagtet speciale Funktionen er døgnbemandet og varetages af speciallæger med særlige kompetencer i instrumenteret rygkirurgi
Syddanmark	Odense Universitetshospital	Neurokirurgisk bagvagt varetager behandling af akutte patienter med MMTS If. specialeansvarlig overlæge i ortopædkirurgi på Rygkirurgisk Afdeling kan patienter med MMTS tilbydes instrumenteret og stabiliserende operation inden for 24 t. af læger med særlige kompetencer heri Der arbejdes på at oprette en døgnbemandet rygvagtsfunktion og det forventes at denne er etableret omkring årsskiftet 2021-2022
Nordjylland	Aalborg Universitetshospital	Rygvagtsfunktion sker i et samarbejde mellem Ortopædkirurgisk Afdeling og Neurokirurgisk Afdeling Ortopædkirurgisk Afdeling opererer MMTS i torakale og lumbale columna Neurokirurgisk Afdeling opererer MMTS i cervikale columna Onkologisk Afdeling har mulighed for direkte kontakt til rygvagten Øvrige afdelinger kontakter ortopædkirurgisk bagvagt som visiterer videre Funktionen er døgnbemandet og varetages af speciallæger med særlige kompetencer i instrumenteret rygkirurgi

Rygvagtfunktionen står centralt i behandlingen af patientgruppen og varetages i et samarbejde mellem ortopædkirurgiske afdelinger og neurokirurgiske afdelinger på universitetshospitalerne. I funktionen indgår et rådgivende og et udøvende element. Den rådgivende funktion servicerer primært læger fra almen praksis, onkologiske afdelinger, medicinske afdelinger, urologiske afdelinger, hæmatologiske afdelinger og diagnostiske centre. Den udøvende funktion består i selve rygoperationerne, som kan være langvarige og komplicerede. Af hensyn til den videre udvikling inden for området bør behandlingen forblive centraliseret på universitetshospitalerne med henblik på optimale forskningsmuligheder og opøvelse af ekspertise.

BRUG AF SCORINGSSYSTEMER I BEHANDLINGEN AF PATIENTER MED SPINALE METASTASER

Det kan være en etisk udfordring for onkologer og kirurger at tilbyde patienter med fremskreden sygdom den

korrekte behandling. Hvor meget restlevetid skal der til, for at en omfattende og dyr kirurgisk behandling kan forsvares? Her tænkes både på patientens eget bedste og samfundsøkonomiske interesser set i lyset af cost-benefit. Til at understøtte beslutningsprocessen er der udviklet en række scoringssystemer. Der kan nævnes Tokuhashi Score [19], Tomita Score [20], Spinal Instability Neoplastic Score (SINS) [21] og Aarhus Spinal Metastases Algorithm [5]. Disse scoringssystemer har det til fælles, at de ud fra prognostiske faktorer giver et bud på patientens restlevetid. Dermed er de specielt anvendelige ved udbredt kræftsygdom og meget lille restlevetid.

Det må bemærkes, at de kun kan indgå som enkelte komponenter i beslutningsprocessen. F.eks. kan tilstedeværelse af neurologiske udfald, som man med SINS ikke direkte tager højde for, lede til kirurgisk intervention, uanset hvad SINS-scoren anbefaler. Ligeledes kan der være en række grunde til at afstå fra kirurgisk intervention, såsom meget udbredt kræftsygdom og meget lille restlevetid.

FREMTIDENS VARETAGELSE AF PATIENTER MED SPINALE METASTASER

I 2030 vil der være 59% flere borgere over 80 år i Danmark [22]. Populationen forventes at bliver ældre i de kommende årtier, og femårsoverlevelsen hos kræftpatienter stiger [23]. Derfor kan man formode, at flere i fremtiden vil udvikle metastaser til rygsøjlen med risiko for udvikling af MMTS.

Strålebehandling udvikles meget i disse år, hvilket kan nedsætte behovet for kirurgi i fremtiden [24]. Rygmarven er yderst sensitiv over for bestråling med risiko for forværring af en parese. Med stereotaktisk helkropsstråleterapi (SBRT) kan der opnås højere præcision og dermed dosiseskaleret behandling samtidig med, at normalvæv spares [25]. Der er rapporteret om lokal kontrol på helt op til 90% ved etårsopfølgning efter denne behandling [26, 27]. SBRT kan bruges både som monoterapi og i kombination med kirurgi ved instabilitet.

Samtidig forbedres de kirurgiske teknikker kontinuerligt. Pga. teknologiske fremskridt kan kirurgerne i dag behandle spinale metastaser mere effektivt end tidligere. Ved minimalt invasive teknikker ses der færre komplikationer [24]. Endvidere er der påvist hurtigere rehabilitering, mindre blodtab og kortere hospitaliseringstid ved disse teknikker. Postkirurgisk konventionel stråleterapi kan i nogle tilfælde initieres allerede efter en uge og SBRT endnu tidligere [28].

Behandling med henholdsvis bisfosfonater og denosumab til patienter med knoglemetastaser har vist sig at reducere frekvensen og forsinke forekomsten af skeletrelaterede events samt give signifikant forbedring i knoglesmerter og livskvalitet [29, 30]. Dermed foreligger der en mulighed for medicinsk at forebygge udviklingen af MMTS.

Endvidere kan fremtidig behandling i højere grad rettes mod subklassifikationer af de enkelte tumorformer [5]. En fortsat udvikling og klinisk applicering af immunterapi og biologiske lægemidler kan forventes inden for bestemte cancergrupper [24].

Korrespondance *Kristian Høy*. E-mail: krishoey@rm.dk

Antaget 18. juni 2021

Publiceret på Ugeskriftet.dk 16. august 2021

Interessekonflikter ingen. Forfatternes ICMJE-formularer er tilgængelige sammen med artiklen på Ugeskriftet.dk

Referencer Findes i artiklen på Ugeskriftet.dk

Artikelreference Ugeskr Læger 2021;183:V01210053

SUMMARY

Metastatic spinal cord compression syndrome

Daniel Sabroe, Miao Wang & Kristian Høy

Ugeskr Læger 2021;183:V01210053

Metastatic spinal cord compression can be due to the debut of cancer or terminally advanced disease, and symptoms are pain, limb weakness, hypoaesthesia and sphincter dysfunction. In patients with a cancer history, metastatic spinal cord compression must be suspected, which is why MRI is necessary. In case of neurological impairment, the patient must consult surgical and oncologic specialists at a university hospital, who can offer the best treatment, i.e. surgery in combination with radiotherapy or radiotherapy alone. Treatment gives higher one-year survival, preserved ambulatory function, increased life quality and less pain, as summarised in this review.

REFERENCER

1. Ziu E, Viswanathan VK, Mesfin FB. Spinal metastasis. StatPearls Publishing, 2021.
2. Hibberd CS, Quan GMY. Risk factors for pathological fracture and metastatic epidural spinal cord compression in patients with spinal metastases. Orthopedics 2018;41:e38-e45.
3. Mossa-Basha M, Gerszten PC, Myrehaug S et al. Spinal metastasis: diagnosis, management and follow-up. Br J Radiol 2019;92:20190211.
4. Morgen SS, Engelholm SA, Larsen CF et al. Health-related quality of life in patients with metastatic spinal cord compression. Orthop Surg 2016;8:309-15.
5. Wang M, Bünger CE, Li H et al. Improved patient selection by stratified surgical intervention: Aarhus Spinal Metastases Algorithm. Spine J 2015;15:1554-62.
6. Wänman J, Grabowski P, Nyström H et al. Metastatic spinal cord compression as the first sign of malignancy. Acta Orthop 2017;88:457-62.
7. Wewel JT, O'Toole JE. Epidemiology of spinal cord and column tumors. Neurooncol Pract 2020;7:i5-i9.
8. Boussios S, Cooke D, Hayward C et al. Metastatic spinal cord compression: unraveling the diagnostic and therapeutic challenges. Anticancer Res 2018;384987-97.
9. Vellayappan BA, Kumar N, Chang EL et al. Novel multidisciplinary approaches in the management of metastatic epidural spinal cord compression. Future Oncol 2018;14:1665-8.
10. Gao ZY, Zhang T, Zhang H et al. Prognostic factors for overall survival in patients with spinal metastasis secondary to prostate cancer: a systematic review and meta-analysis. BMC Musculoskelet Disord 2020;21:388.
11. Patchell RA, Tibbs PA, Regine WF et al. Direct decompressive surgical resection in the treatment of spinal cord compression caused by metastatic cancer: a randomised trial. Lancet 2005;366:643-8.
12. Falicov A, Fisher CG, Sparkes J et al. Impact of surgical intervention on quality of life in patients with spinal metastases. Spine (Phila Pa 1976) 2006;31:2849-56.
13. Chen B, Xiao S, Tong X et al. Comparison of the therapeutic efficacy of surgery with or without adjuvant radiotherapy versus radiotherapy alone for metastatic spinal cord compression: a meta-analysis. World Neurosurg 2015;83:1066-73.
14. Nater A, Sahgal A, Fehlings M. Management – spinal metastases. Handb Clin Neurol 2018;149:239-55.
15. Laufer I, Zuckerman SL, Bird JE et al. Predicting neurologic recovery after surgery in patients with deficits secondary to MESCC: systematic review. Spine (Phila Pa 1976) 2016;41(suppl 20):S224-S230.
16. Sodji Q, Kaminski J, Willey C et al. Management of metastatic spinal cord compression. South Med J 2017;110:586-93.
17. Wang M, Jensen AB, Morgen SS et al. Survival analysis of breast cancer subtypes in patients with spinal metastases. Spine (Phila Pa 1976) 2014;39::1620-7.
18. da Silva GT, Bergmann A, Santos Thuler LC. Prognostic factors in patients with metastatic spinal cord compression secondary to lung cancer: a systematic review of the literature. Eur Spine J 2015:24:2107-13.

19. Tokuhashi Y, Matsuzaki H, Oda H et al. A revised scoring system for preoperative evaluation of metastatic spine tumor prognosis. Spine (Phila Pa 1976) 2005;30:2186-91.
20. Tomita K, Kawahara N, Kobayashi T et al. Surgical strategy for spinal metastases. Spine (Phila Pa 1976) 2001;26:298-306.
21. Fisher CG, DiPaola CP, Ryken TC et al. A novel classification system for spinal instability in neoplastic disease: an evidence-based approach and expert consensus from the Spine Oncology Study Group. Spine (Phila Pa 1976) 32010;5: E1221-E1229.
22. Danmarks Statistik. 59. pct flere over 80 år i 2030. 2020. https://www.dst.dk/da/Statistik/nyt/NytHtml?cid=30674 (25. mar 2021).
23. Kræftens Bekæmpelse. Statistik om kræft, 2021. https://www.cancer.dk/hjaelp-viden/fakta-om-kraeft/kraeft-i-tal/ (25. mar 2021).
24. Laufer I, Bilsky MH. Advances in the treatment of metastatic spine tumors: the future is not what it used to be. J Neurosurg Spine 2019:30:299-307.
25. Zeng KL, Tseng CL, Soliman H et al. Stereotactic body radiotherapy (SBRT) for oligometastatic spine metastases: an overview. Front Oncol 2019;9:337.
26. Vellayappan BA, Chao ST, Foote M et al. The evolution and rise of stereotactic body radiotherapy (SBRT) for spinal metastases. Expert Rev Anticancer Ther 2018;18:887-900.
27. Redmond KJ, Lo SS, Fisher C et al. Postoperative stereotactic body radiation therapy (SBRT) for spine metastases: a critical review to guide practice. Int J Radiat Oncol Biol Phys 2016;95:1414-28.
28. Barzilai O, Fisher CG, Bilsky MH. State of the art treatment of spinal metastatic disease. Neurosurgery 2018;82:757-69.
29. Curtin M, Piggott RP, Murphy EP et al. Spinal metastatic disease: a review of the role of the multidisciplinary team. Orthop Surg 2017;9:145-51.
30. Lipton A, Fizazi K, Stopeck AT et al. Superiority of denosumab to zoledronic acid for prevention of skeletal-related events: a combined analysis of 3 pivotal, randomised, phase 3 trials. Eur J Cancer 2012;48:3082-92.