

Ugens Billede

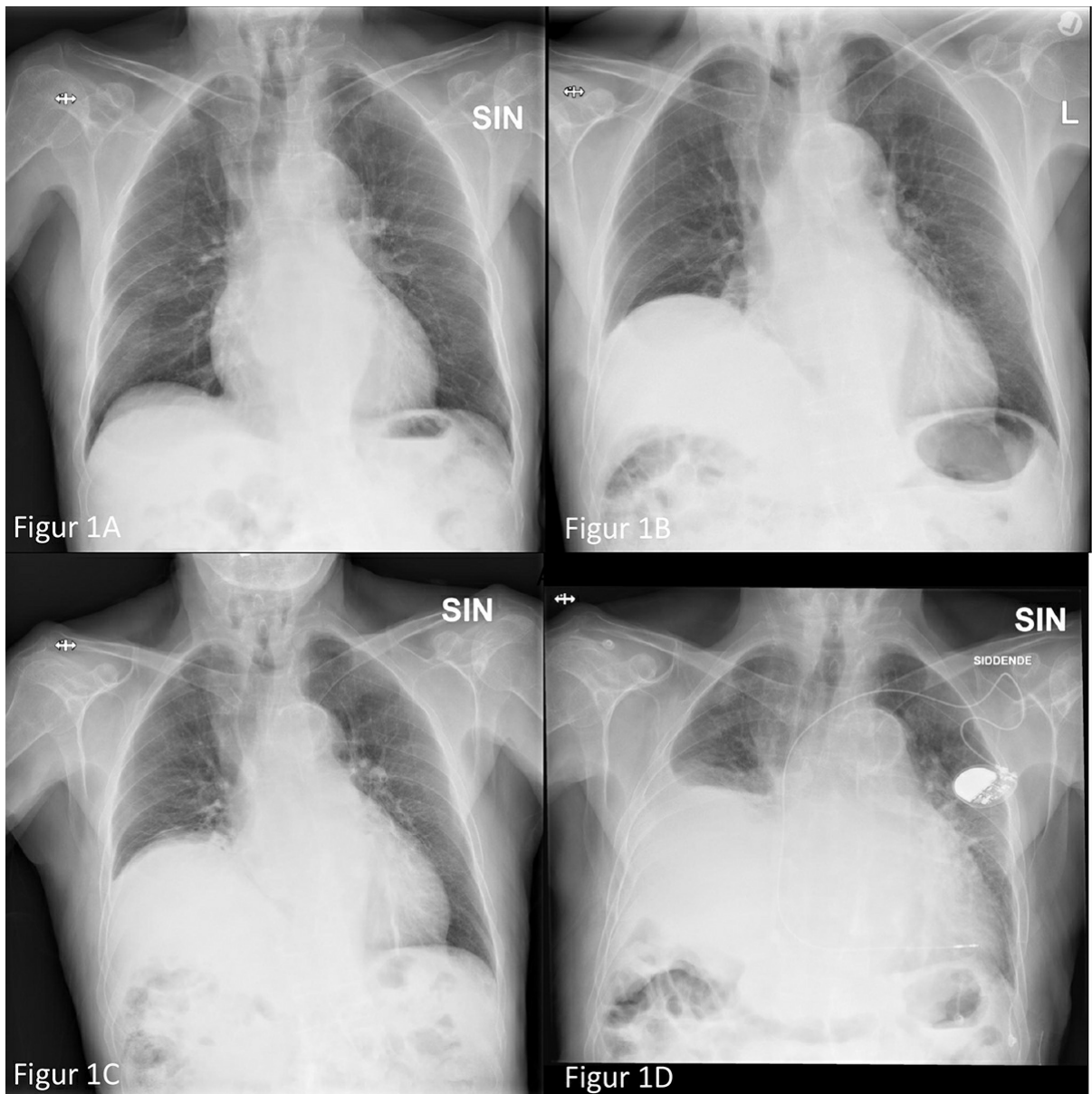
Ugeskr Læger 2020;182:V71043

Kronisk dyspnø ved diafragmaparese

Julie Thousig Slengerik-Hansen & Ulla Møller Weinreich

Lungemedicinsk Afdeling, Aalborg Universitetshospital

Ugeskr Læger 2020;182:V71043



En 85-årig mand med atrieflimren og Parkinsons sygdom blev indlagt med infektion uden fokus og forværring i kendt dyspnø. En røntgenoptagelse af thorax blev beskrevet obs effusio pleurae, men en ultralydskanning viste

ingen drænerbar pleuravæske. Gennemsyn af tidligere røntgenoptagelser viste, at patienten havde haft progredierende højresidig diafragma-parese (DP) siden 2017. Billederne viser patientens røntgenbilleder af thorax fra 2017 (A), 2018 (B), 2019 (C) og ved indlæggelsen i 2020 (D).

Symptomer på DP er uspecifikke såsom åndenød, afkræftelse og hoste og kan forveksles med andre hyppigere kardiopulmonale tilstande, f.eks. incompensatio cordis. Generelt er symptomerne sværere ved bilateral DP, og de forværres i liggende stilling [1]. Årsagerne til DP kan være traume mod eller kompression af n. phrenicus, inflammatoriske eller neuropatiske tilstande og idiopatiske [2]. Der kræves yderligere undersøgelser, før diagnosen DP endeligt kan stilles [3]. Man må desuden udelukke malignitet langs forløbet af n. phrenicus.

Patienten blev udredt med CT af hals og thorax uden fund, der kunne forklare hans DP. Det blev ikke udredt yderligere, da hans tilstand trods bredspektret antibiotisk behandling ikke bedredes, og han afgik ved døden på afdelingen.

Korrespondance: *Julie Thousig Slengerik-Hansen*. E-mail: julieslengerik@gmail.com

Publiceret på Ugeskriftet.dk: 6. september 2021

Interessekonflikter: ingen. Forfatterernes ICMJE-formularer er tilgængelig sammen med artiklen på Ugeskriftet.dk

LITTERATUR

1. Ko MA, Darling GE. Acquired paralysis of the diaphragm. *Thorac Surg Clin* 2009;19:501-10.
2. Qureshi A. Diaphragm paralysis. *Semin Respir Crit Care Med* 2009;30:315-20.
3. Chetta A, Rehman AK, Moxham J et al. Chest radiography cannot predict diaphragm function. *Respir Med* 2005;99:39-44.