

## Ugens Billede

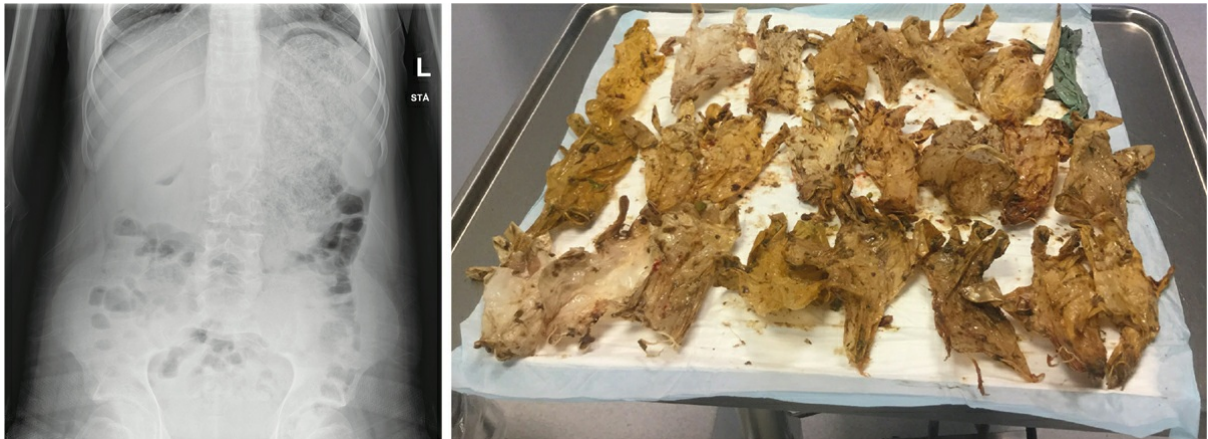
Ugeskr Læger 2022;184:V71079

# Atypisk ileus forårsaget af bezoar af handsker

Katrine Folmann & Marie Louise Malmstrøm

Kirurgisk Afdeling, Nordsjællands Hospital, Hillerød

Ugeskr Læger 2022;184:V71079



En 25-årig svært autistisk mand, uden sprog og med kognitiv formåen svarende til en toårigs blev indlagt fra sit bosted, fem dage efter at han havde slugt en gummihandske. Plejepersonalet kontaktede Giftlinjen, der anbefalede at se situationen an og afvente naturlig passage. Initialt var der ingen gastrointestinale symptomer. Patienten gav ikke udtryk for smerter, men i de tre døgn forud for indlæggelsen havde han faldende appetit og ingen afføring – habitus var god appetit og daglig afføring. Da patientens grundmorbus vanskeliggjorde klinisk vurdering, blev der foretaget en røntgenoptagelse over abdomen på mistanke om ileus. Røntgenbillederne viste en svært udtamponeret ventrikel og gav indtryk af obstruktion i pylorus og ud i duodenum.

I fuld narkose udhentedes der gastrokopisk 24 hærdede handsker, som var beliggende i ventriklen. Proceduren blev besværliggjort af vanskelig passage over den nedre og øvre øsofageale sfinkter, men efter 248 minutter var alle handsker fjernet. Slimhinden i øsofagus og cardia var ødematøs med diffuse overfladiske erosioner, men der blev i øvrigt fundet normale forhold. Patienten blev udskrevet i velbefindende.

Mekanisk tyndtarmsileus kan have mange årsager, i dette tilfælde var det en bezoar af 24 ingesterede handsker.

**Korrespondance:** Katrine Folmann. E-mail: [katrine.folmann.finne@regionh.dk](mailto:katrine.folmann.finne@regionh.dk)

**Publiceret på** [ugeskriftet.dk](http://ugeskriftet.dk) 17. januar 2022

**Interessekonflikter** ingen. Forfatterernes ICMJE-formularer er tilgængelige sammen med artiklen på [ugeskriftet.dk](http://ugeskriftet.dk)

**Artikelreference** Ugeskr Læger 2022;184:V71079