Statusartikel

Ugeskr Læger 2022;184:V01220044

Digital patologi

Sönke Detlefsen[1, 2], Stig Hansen[1], Marianne Waldstrøm[3], Niels Marcussen[4], Niels Korsgaard[5] & Tina Marie Green[1, 2]

1) Afdeling for Klinisk Patologi, Odense Universitetshospital, 2) Klinisk Institut, Det Sundhedsvidenskabelige Fakultet, Syddansk Universitet, 3) Klinisk Patologi, Vejle Sygehus, Sygehus Lillebælt, 4) Patologi, Aabenraa Sygehus, Sygehus Sønderjylland, 5) Patologisk Anatomi, Esbjerg Sygehus, Sydvestjysk Sygehus

Ugeskr Læger 2022;184:V01220044

HOVEDBUDSKABER

- I 2020/2021 gik de fire patologiafdelinger i Region Syddanmark digitalt som de første i Danmark.
- Digitalisering af vævssnit giver nye muligheder for biomarkøranalyse og samarbejde.
- Digital patologi er patientsikkert og muliggør fremtidig brug af artificiel intelligens.

Diagnostisk digital patologi anvendes i et stigende antal centre forskellige steder i verden [1-7]. De fire patologiafdelinger i Region Syddanmark (RSD) har siden efteråret 2021 efter et grundigt forarbejde siden 2018 implementeret digital patologi til histologisk diagnostik. Denne artikel beskriver i korte træk den proces, man i RSD har været igennem for at overgå til diagnostisk digital patologi, den nødvendige it-systemarkitektur og fremtidsperspektiverne, inklusive muligheder for digital billedanalyse og artificiel intelligens (AI).

VEJEN TIL ETABLERING AF DIGITAL PATOLOGI

Digital mikroskopi som redskab til forskning og undervisning

I 2006 begyndte flere patologiafdelinger i RSD at benytte specialiserede whole slide-skannere til digitalisering af fysiske mikroskopiglas (»whole slide imaging« (WSI)) i forskningsøjemed, f.eks. til præcise målinger og til kvantificering af celler og biomarkører vha. automatiseret billedanalyse (digital imaging analysis (DIA)) [8, 9]. I 2011-2013 gennemførte man et teststudie med second opinion-vurderinger af prostatabiopsier foretaget med WSI. WSI blev også anvendt til patologiundervisning og konferencer, hvor den for kursusforberedelsen vigtige rundsendelse af fysiske objektglas kunne erstattes af internetbaseret adgang til WSI. WSI muliggjorde en mere umiddelbar og komplet deling af illustrative cases.

Whole slide-skannere er sidenhen blevet udviklet løbende, især med henblik på hastighed og kapacitet. På Odense Universitetshospital (OUH) testede man i 2011 digital arkivering af histologiske prøver vha. afdelingens elektroniske patologisystem, og det resulterede i systematisk digital arkivering siden 2015. Den initiale patoanatomiske diagnostik blev dog fortsat foretaget vha. vanlig analog lysmikroskopi.

Diagnostisk digital patologi i Region Syddanmark

I 2018 besluttede man som led i RSD's digitaliseringsstrategi at arbejde hen imod komplet diagnostisk digital patologi på regionens fire patologiafdelinger: OUH, Sydvestjysk Sygehus (Esbjerg), Sygehus Lillebælt (Vejle) og Sygehus Sønderjylland (dengang Sønderborg, nu Aabenraa) (**Figur 1** A). Man opnåede en bevilling på godt 20

mio. kr. fra Regionsrådet i RSD, herunder Innovationspuljen, som blev anvendt til server- og lagerkapacitet ved datacenteret i Kolding, it-infrastruktur og indkøb af et digitalt billedhåndteringssystem (image management system (IMS)). Efter etablering af projekt- og styregrupper samt en klinisk referencegruppe blev beskrivelser af fremtidige arbejdsgange og udbudsmaterialer udarbejdet. Studiebesøg i Holland og Sverige blev også gennemført. Efter udbudsperioden blev der indgået en kontrakt.

FIGUR 1 A. Region Syddanmark inkl. den geografiske placering af regionens fire patologiafdelinger og det centralt placerede datacenter i Kolding, hvor de store billedfiler efter konvertering til det af image management-systemet) benyttede filformat lagres. **B**. Implementeringen af digital patologi (DIPA) blev gennemført på ca. ét år med gradvis inkludering af organområder. Typisk blev vævsprøver til diagnostik uden for kræftpakke-forløb inkluderet først, da tidsfaktoren var mindre kritisk. Efter oplæring og optimering af arbejdsrutiner i det histologiske laboratorium blev vævsprøver til haste- og kræftpakke-diagnostik inkluderet, og > 95% af al histologi i afdelingerne tilgås nu af patologen via computerskærm. Tidslinjen illustrerer implementeringen af DIPA på regionens største afdeling på Odense Universitetshospital. Implementeringen blev skudt i gang med afholdelse af temadag og senere suppleret med installering af arkiveringsrobot.

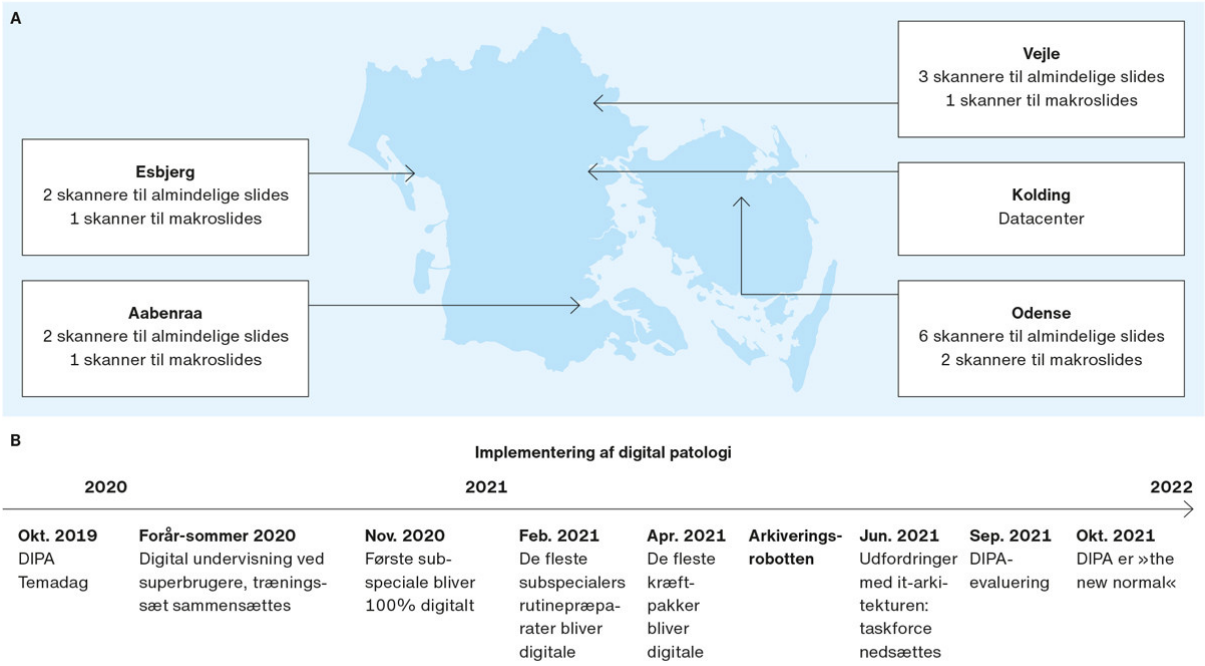

Superbrugere fra både læge- og bioanalytikergruppen var tæt involverede i IMS-etableringsfasen og stod for undervisning af personalet. Oplæring af patologerne varierede afdelingerne imellem, og bl.a. blev taget udgangspunkt i en guide publiceret af Royal College of Pathologists, som indebar sammenstilling af træningssæt bestående af både fysiske objektglas og WSI af patologiprøver vha. IMS [10]. Patologerne kunne på denne vis identificere, hvilke prøvetyper og vævsforandringer der kunne give anledning til diskrepans i diagnosen med henblik på at sikre den diagnostiske kvalitet og dermed patientsikkerheden. Der fulgte en periode med både digital og vanlig analog mikroskopi af et stigende antal præparater (Figur 1 B). For bioanalytikerne medførte omstillingen nye opgaver såsom skanning, filkonvertering og kvalitetssikring. De nye opgaver har vist sig at være ressourcekrævende, ligesom der er behov for kontinuerlig overvågning af infrastrukturen. Siden oktober 2021 har alle fire patologiafdelinger benyttet komplet digitaliseret histologisk patologi.

Afgørende i hele processen var velvilje og gåpåmod fra alle involverede personalegrupper. Speciallæger og uddannelseslæger opnåede hurtigt tillid til præparaternes kvalitet. Forståelse for de i perioder forlængede svartider fra kliniske samarbejdspartnere har været afgørende.

KORT BESKRIVELSE AF DET ETABLEREDE SYSTEM

Det etablerede system er baseret på en fælles infrastruktur (Figur 1 A). Serveren og datacenteret er lokaliseret i Kolding. It-infrastrukturen består primært af to systemer: IMS (**Figur 2** A-B) og laboratorieinformationssystemet (LIS), som i forvejen anvendes af alle patologiafdelinger i Danmark. LIS er linket til talegenkendelsesmodulet. Koblingen mellem IMS og LIS varetages vha. en speciel software (Sirenia). Afdelingerne købte slide-skannere til almindelige slides (Hamamatsu Nanozoomer S360) og til storsnit (Hamamatsu Nanozoomer S60) (**Figur 3** A). Regionens fire patologiafdelinger producerer aktuelt en billeddatamængde på op til 4 TB/arbejdsdag.

Den enkelte patologs arbejdsplads består af en diagnostisk skærm til vurdering af de indskannede histologibilleder, en almindelig computerskærm til f.eks. LIS og elektronisk patientjournal, en modificeret pc til tung grafikhåndtering, 3D-mus til billedmanøvrering, klassisk mus og tastatur. De diagnostiske skærme er karakteriseret ved høj opløsning, høj frekvens og høj luminans.

På regionens fire patologiafdelinger er der af og til behov for, at de fysiske mikroskopiglas må vurderes i mikroskopet, f.eks. til detektion af dobbeltbrydende materiale, mikroorganismer eller pga. suboptimal skanning. Der ligger et tidskrævende arbejde i manuelt at sortere de fysiske mikroskopiglas efter skanning. Vha. en ny bevilling fra RSD's Innovationsfond og sammen med roboteksperter fra SDU og OUH samt Klinisk Udvikling og Innovation og Sundhedsteknologi på OUH blev behovene for en glasarkiveringsrobot defineret, efterfølgende konstrueret og taget i brug på OUH ultimo juni 2021 (Figur 3 B).

FIGUR 2 A. Eksempel på image management-systemet, som det fremstår på den diagnostiske skærm. Synkron mikroskopi af et vævssnit farvet med standardfarvning (hæmatoxylin-farvning) og tre forskellige immunhistokemiske markører. **B.** Beregning af den proliferative aktivitet vha. automatiseret digital billedanalyse.

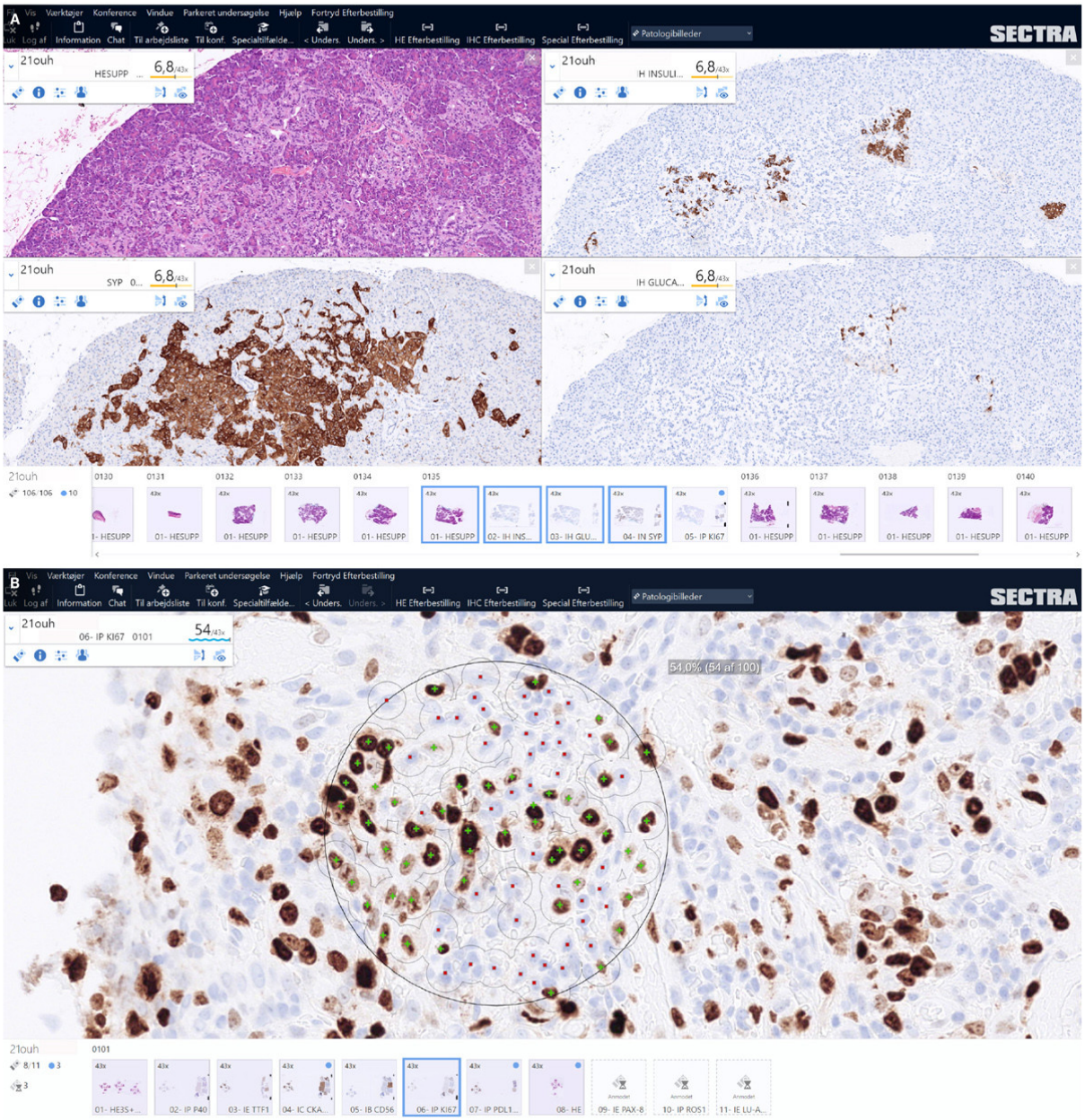

FIGUR 3 Eksempel på skanningsområde og robot til arkivering af objektglas. **A**. Billedet viser to slide-skannere til almindelige mikroskopisnit (Hamamatsu Nanozoomer S360), der kontinuerligt skanner objektglas med vævssnit direkte efter tørring/hærdning fra farvemaskiner og immunfarvemaskiner. Patologerne vurderer først vævet, når snittene er digitaliseret og ligger tilgængelige som billedfiler. Kvaliteten af skanningerne kan vurderes på skannerens skærm, og genskannning foretages umiddelbart, hvis et billede af bioanalytikeren vurderes som suboptimalt. På Odense Universitetshospital går objektglassene efter skanning direkte til arkiveringsrobotten. **B**. Robot til arkivering af objektglas.

FORDELE OG UDFORDRINGER VED DIGITAL PATOLOGI

Den laboratoriemæssige håndtering af vævsprøverne (udskæring, fiksering, paraffinindstøbning, skæring af snit med mikrotom, farvning og montering af snit på objektglas) er uforandret. Kvalitetskravene til laboratoriet er dog skærpet. Fremstillingen af WSI er et ekstra arbejdstrin, som foregår umiddelbart efter laboratoriedelen. Dette opvejes kun delvist af en nemmere caseuddeling, som nu kan gøres digitalt. Enkelte studier indikerer en på længere sigt positiv omkostningseffektivitet af digital patologi. Disse beregninger er dog stærkt afhængige af, hvor effektivt patologien blev drevet før digitaliseringen, og tager i mindre grad højde for ressourcer til f.eks.

drift og vedligehold af infrastruktur. Direkte sammenligning er dermed vanskelig [11, 12]. Vi ser digitalisering af patologien som en investering i fremtiden. Softwarelicenser og drift samt vedligehold af skannere er forbundet med løbende omkostninger. Konventionelle mikroskoper bliver forventeligt mindre slidte og kan på sigt i nogen grad udfases. Antallet af bioanalytikere på alle fire afdelinger har måttet øges for at håndtere digitaliseringen. Dertil kommer for RSD drift af servere og indkøb af lagringsplads.

Fordele ved digital patologi

Digital patologi medfører gode muligheder for sikker diagnostik, idet overensstemmelsen mellem patologers diagnoser via konventionel mikroskopi og digital billedvurdering er op mod 98% [13, 14]. Vores erfaringer er, at løbende dobbelttjek af fysiske mikroskopiglas såvel som digitale billedfiler ikke er nødvendigt. Kvalitetsmangler relateret til de fysiske mikroskopiglas opdages som led i skanningsprocessen eller ved den efterfølgende mikroskopi via IMS, hvorefter fejlen rettes, og glassene genskannes. Ergonomien er generelt bedre end ved konventionel mikroskopi, med mere frihed i arbejdsstillinger, ligesom skift af objektglas klares ved tryk på 3D-mus frem for direkte håndtering af objektglas. Der spares tid med hurtige skift af objektglas, f.eks. i forbindelse med mikroskopi af et stort antal lymfeknuder eller større immunhistokemiske markørpaneler. Det er nemt at lave markeringer og målinger samt at udtrække mikroskopiske billeder af høj kvalitet, f.eks. med henblik på undervisning. Der er direkte adgang til samtidige og tidligere præparater. Supervision af afdelingernes uddannelseslæger foregår via skærmen med bedre mulighed for dialog. Digital patologi giver også muligheder for automatiseret DIA, f.eks. til kvantificering af den proliferative aktivitet (Figur 2 B) ved bl.a. brystkræft og neuroendokrine neoplasier [15-17].

Patologens digitale arbejdsplads. En diagnostisk skærm til vurdering af de indskannede histologibilleder vha. image management-systemet, 3D-mus til billedmanøvrering, almindelig computerskærm til laboratorieinformationssystemet og elektronisk patientjournal, almindelig mus, almindeligt tastatur og standard-pc (ikke med på billedet).

Både internt på afdelingerne og RSD's afdelinger imellem gør den i IMS integrerede chatfunktion det muligt på hurtig vis at konsultere kolleger. Patologerne er i mindre grad tvunget til at afbryde igangværende

arbejdsprocesser, men kan svare på chatbeskeder på et selvvalgt tidspunkt. Revision af præparater fra andre afdelinger er mulig uden postforsendelse af mikroskopiglas, men vanskeliggøres af, at ikke alle afdelinger er gearet til digital vurdering (f.eks. pga. suboptimale skærme), hvilket indtil videre står i vejen for maksimal udnyttelse af mulighederne. Digital patologi anvendes nu også med henblik på demonstration af præparater ved kliniske konferencer, herunder i forbindelse med multidisciplinære teamkonferencer. Arbejdet med klargøring af revisioner og konferencer har også haft indflydelse på lægesekretærernes arbejdsgange. Sporing af patientmateriale i digitalt arkiv forventes at være mere patientsikker. Digital patologi skaber mulighed for etablering af hjemmearbejdspladser, og den større fleksibilitet kan få betydning for rekruttering og fastholdelse af patologer.

Udfordringer ved digital patologi

Implementering af digital patologi nødvendiggør specifik træning af patologer for at sikre, at den diagnostiske kvalitet opretholdes. Erfaringerne fra RSD har været, at læringskurven er stejl, og at tilliden til billederne på skærmen opbygges i løbet af få uger. Der er stadig behov for, at patologerne kan håndtere det almindelige lysmikroskop, f.eks. ved vurdering af peroperative frysesnit og til påvisning af dobbeltbrydende elementer eller mikroorganismer. Bl.a. har *Helicobacter pylori*-bakterier i rutinefarvede ventrikelbiopsier vist sig at være vanskeligere at identificere på digitale billeder end med det vanlige lysmikroskop. Digital mikroskopi af visse tumorer (f.eks. lipomer) har vist sig at være mere tidskrævende, da patologen af og til oplever behov for mikroskopi ved højere forstørrelse sammenlignet med det analoge mikroskop. Dertil kommer, at man i RSD – indtil videre – har fravalgt skanning af cytologiske præparater, som derfor stadig vurderes i lysmikroskopet.

MULIGHEDER FOR FREMTIDIG ANVENDELSE AF DIGITAL PATOLOGI

Automatiseret digital billedanalyse

Anvendelse af digitale mikroskopisnit giver mulighed for at generere information baseret på pixel-level-mønstre, hvilket muliggør kvantitativ DIA, f.eks. af biomarkørekspression. Man har f.eks. fundet høj korrelation mellem DIA og manuel kvantificering af immun-checkpoint-proteinet PD-L1 [18], og DIA af human epidermal growth factor receptor 2 (HER2)-ekspression er godkendt til diagnostisk brug [19]. DIA kan også anvendes til »multiplexing«, dvs. analyse af multiple biomarkører i samme vævssnit [20, 21].

Artificiel intelligens

Med artificiel intelligens (AI) menes den videnskabelige udvikling af computeralgoritmer, der anvendes til at opnå information, som ligger ud over den menneskelige opfattelsesevne [22, 23]. AI har et stort potentiale inden for digital patologi, idet komplekse sammenhænge i store datasæt kan analyseres hurtigt [22-24]. AI kan eksempelvis understøtte prognosticering ved malignt melanom og måling af invasiv tumor ved brystkræft [24, 25]. Med »weakly supervised deep learning« var det muligt at øge ikkesubspecialiserede patologers sensitivitet for detektion af prostatacancer på nålebiopsier [26, 27]. Nyere studier indikerer, at AI kan anvendes til standardiseret analyse af f.eks. Ki67, HER2 og PD-L1 [28-30]. Standardisering af interpretationen af prognostiske og prædiktive biomarkører er afgørende for korrekt patientbehandling.

AI viser allerede nu sit potentiale til løsning af visse tidskrævende opgaver såsom detektion af metastaser i lymfeknuder. Potentielt kan alle trin i den diagnostiske proces (f.eks. digitalisering, analyse af biomarkører og diagnostiske overvejelser ved patologen) understøttes ved at bruge AI.

KONKLUSION

Digitalisering af den diagnostiske patologi på histologiske præparater er netop gennemført på de fire patologiafdelinger i RSD. Vævsdiagnostikken foregår nu på indskannede vævssnit via computerskærme. Det nødvendige skanningstrin har udfordret afdelingernes svartider. Den diagnostiske præcision er opretholdt via træning af patologer og gennem en overgangsfase med både digital og analog mikroskopi. Digital patologi har styrket samarbejdet og muliggjort hurtig konsultation af præparater på tværs af patologiafdelingerne. Digitalisering åbner op for AI-baserede redskaber til prædiktive og prognostiske markøranalyser.

Korrespondance *Sönke Detlefsen*. E-mail: sonke.detlefsen@rsyd.dk

Antaget 27. april 2022

Publiceret på ugeskriftet.dk 20. juni 2022

Interessekonflikter ingen. Forfatternes ICMJE-formularer er tilgængelige sammen med artiklen på ugeskriftet.dk

Referencer findes i artiklen publiceret på ugeskriftet.dk

Artikelreference Ugeskr Læger 2022;184:V01220044

SUMMARY

Digital pathology

Sönke Detlefsen, Stig Hansen, Marianne Waldstrøm, Niels Marcussen, Niels Korsgaard & Tina Marie Green

Ugeskr Læger 2022;184:V01220044

Digitalisation of pathology slides allows pathologists to make diagnoses using a high-resolution computer screen instead of a conventional microscope. In 2020/21, the four pathology departments in the Region of Southern Denmark implemented digital pathology for all histologic samples. Going digital necessitated optimisation of workflows and training of pathologists, avoiding a reduction in diagnostic quality. This review describes the process for realisation of digital pathology and its future perspectives, including artificial intelligence algorithms to be implemented.

REFERENCER

1. Guo H, Birsa J, Farahani N et al. Digital pathology and anatomic pathology laboratory information system integration to support digital pathology sign-out. J Pathol Inform. 2016;7:23.
2. Retamero JA, Aneiros-Fernandez J, Del Moral RG. Complete digital pathology for routine histopathology diagnosis in a multicenter hospital network. Arch Pathol Lab Med. 2020;144(2):221-8.
3. Thorstenson S, Molin J, Lundström C. Implementation of large-scale routine diagnostics using whole slide imaging in Sweden: digital pathology experiences 2006-2013. J Pathol Inform. 2014;5(1):14.
4. Randell R, Ruddle RA, Mello-Thoms C et al. Virtual reality microscope versus conventional microscope regarding time to diagnosis: an experimental study. Histopathology. 2013;62(2):351-8.
5. Schüffler PJ, Geneslaw L, Yarlagadda DVK et al. Integrated digital pathology at scale: A solution for clinical diagnostics and cancer research at a large academic medical center. J Am Med Inform Assoc. 2021;28(9):1874-84.
6. Stathonikos N, Veta M, Huisman, van Diest PJ. Going fully digital: perspective of a Dutch academic pathology lab. J Pathol Inform. 2013;4:15.
7. Cheng CL, Azhar R, Sng SH et al. Enabling digital pathology in the diagnostic setting: navigating through the implementation journey in an academic medical centre. J Clin Pathol. 2016;69(9):784-92.
8. Eriksen AC, Andersen JB, Kristensson M et al. Computer-assisted stereology and automated image analysis for quantification of tumor infiltrating lymphocytes in colon cancer. Diagn Pathol. 2017;12(1):65.

9. Riber-Hansen R, Nyengaard JR, Hamilton-Dutoit SJ et al. Automated digital volume measurement of melanoma metastases in sentinel nodes predicts disease recurrence and survival. Histopathology. 2011;59(3):433-40.
10. Williams BJ, Treanor D. Practical guide to training and validation for primary diagnosis with digital pathology. J Clin Pathol. 2020;73(7):418-22.
11. Ho J, Ahlers SM, Stratman C et al. Can digital pathology result in cost savings? J Pathol Inform. 2014;5(1):33.
12. Hanna MG, Reuter VE, Samboy J et al. Implementation of digital pathology offers clinical and operational increase in efficiency and cost savings. Arch Pathol Lab Med. 2019;143(12):1545-55.
13. Babawale M, Gunavardhan A, Walker J et al. Verification and validation of digital pathology (whole slide imaging) for primary histopathological diagnosis: all Wales experience. J Pathol Inform. 2021;12:4.
14. Buck TP, Dilorio R, Havrilla L et al. Validation of a whole slide imaging system for primary diagnosis in surgical pathology: a community hospital experience. J Pathol Inform. 2014;5(1):43.
15. Ács B, Madaras L, Kovács KA et al. Reproducibility and prognostic potential of Ki-67 proliferation index when comparing digital-image analysis with standard semi-quantitative evaluation in breast cancer. Pathol Oncol Res. 2018;24(1):115-27.
16. Vesterinen T, Säilä J, Blom S et al. Automated assessment of Ki-67 proliferation index in neuroendocrine tumors by deep learning. APMIS. 2022;130(1):11-20.
17. Wang YX, Wang YY, Yang CG et al. An interobserver reproducibility analysis of size-set semiautomatic counting for Ki67 assessment in breast cancer. Breast. 2020;49:225-32.
18. Wu J, Lin D. A Review of artificial intelligence in precise assessment of programmed cell death-ligand 1 and tumor-infiltrating lymphocytes in non-small cell lung cancer. Adv Anat Pathol. 2021;28(6):439-45.
19. Bui MM, Riben MW, Allison KH et al. Quantitative image analysis of human epidermal growth factor receptor 2 immunohistochemistry for breast cancer: guideline from the college of American pathologists. Arch Pathol Lab Med. 2019;143(10):1180-95.
20. Blom S, Paavolainen L, Bychkov D et al. Systems pathology by multiplexed immunohistochemistry and whole-slide digital image analysis. Sci Rep. 2017;7(1):15580.
21. Dixon AR, Bathany C, Tsuei M et al. Recent developments in multiplexing techniques for immunohistochemistry. Expert Rev Mol Diagn. 2015;15(9):1171-86.
22. Baxi V, Edwards R, Montalto M et al. Digital pathology and artificial intelligence in translational medicine and clinical practice. Mod Pathol. 2022;35(1):23-32.
23. Bera K, Schalper KA, Rimm DL et al. Artificial intelligence in digital pathology - new tools for diagnosis and precision oncology. Nat Rev Clin Oncol. 2019;16(11):703-15.
24. Kulkarni PM, Robinson EJ, Sarin Pradhan J et al. Deep learning based on standard H&E images of primary melanoma tumors identifies patients at risk for visceral recurrence and death. Clin Cancer Res. 2020;26(5):1126-34.
25. Cruz-Roa A, Gilmore H, Basavanhally A et al. Accurate and reproducible invasive breast cancer detection in whole-slide images: A Deep Learning approach for quantifying tumor extent. Sci Rep. 2017;7:46450.
26. Campanella G, Hanna MG, Geneslaw L et al. Clinical-grade computational pathology using weakly supervised deep learning on whole slide images. Nat Med. 2019;25(8):1301-09.
27. Raciti P, Sue J, Ceballos R et al. Novel artificial intelligence system increases the detection of prostate cancer in whole slide images of core needle biopsies. Mod Pathol. 2020;33(10):2058-66.
28. Li L, Han D, Yu Y et al. Artificial intelligence-assisted interpretation of Ki-67 expression and repeatability in breast cancer. Diagn Pathol. 2022;17(1):20.
29. Wu J, Liu C, Liu X et al. Artificial intelligence-assisted system for precision diagnosis of PD-L1 expression in non-small cell lung cancer. Mod Pathol. 2022;35(3):403-11.
30. Yue M, Zhang J, Wang X et al. Can AI-assisted microscope facilitate breast HER2 interpretation? A multi-institutional ring study. Virchows Arch. 2021;479(3):443-9.