Statusartikel

Ugeskr Læger 2022;184:V12210939

Avanceret lokoregionalt thoraxvægsrecidiv af brystkræft

Laura Hansen[1], Tove Tvedskov[2], Hanne Rønning[2], Henrik Villibald Hansen[3], Philip Ryom[4], Bodil Brandt[4], Peter Stemann Andersen[1], Lisa Toft Jensen[1], Mette Stueland Wolthers[1], Rikke Bredgaard[1] & Tine Engberg Damsgaard[1]

1) Afdeling for Plastikkirurgi og Brandsårsbehandling, Københavns Universitetshospital – Rigshospitalet, 2) Brystkirurgisk Afdeling, Københavns Universitetshospital – Rigshospitalet, 3) Afdeling for Kræftbehandling, Københavns Universitetshospital – Rigshospitalet, 4) Afdeling for Hjerte- og Lungekirurgi, Københavns Universitetshospital – Rigshospitalet

Ugeskr Læger 2022;184:V12210939

HOVEDBUDSKABER

- Isoleret, avanceret thoraxvægsrecidiv af brystkræft kræver en tværfaglig indsats, hvorfor multidisciplinære team danner rammen for planlægning af behandlingen.
- Isoleret, avanceret thoraxvægsrecidiv kan behandles med kurativt sigte.
- Palliation er en relevant indikation for kirurgisk behandling af isoleret lokoregionalt recidiv.

Formålet med denne artikel er at belyse de kirurgiske behandlingsmuligheder af fremskredet recidiv af brystkræft, hvor avanceret rekonstruktionskirurgi er nødvendig som følge af tumorresektionen. Isoleret lokoregionalt recidiv (LRR) defineres som recidiv af brystkræft uden samtidig fjernmetastasering. Tidligere var isoleret LRR med indvækst i thoraxvæggen forbundet med en dårlig prognose, hvorfor denne patientgruppe sjældent blev tilbudt større operative indgreb [1]. Imidlertid tyder flere nyere studier på en bedre sygdomsfri overlevelse end først antaget, hvor særligt østrogenreceptorpositivitet og lang sygdomsfrihed inden recidiv er forbundet med bedre prognose [2-4]. Forbedringer inden for de kirurgiske teknikker og mere målrettet adjuverende kemo- eller stråleterapi har medvirket til, at patienter med avanceret isoleret thoraxvægsrecidiv klarer sig bedre efter tumorresektion og thoraxvægsrekonstruktion end tidligere [1, 2], og den kirurgiske behandling bør derfor være mere aggressiv og bør overvejes tidligt i recidivforløbet.

Forekomsten af LRR efter tidligere behandling af brystkræft har længe været dalende på baggrund af hurtigere diagnostik og forbedret onkologisk behandling af primærtumorerne. Alligevel er LRR fortsat en signifikant klinisk problemstilling med en forekomst hos 1-6% i løbet af fem år efter brystbevarende kirurgi [3, 5-7] og 5-10% i løbet af ti år efter mastektomi [8]. Lokalisationen af LRR kan være i det residuale bryst efter tidligere brystbevarende kirurgi, i ipsilaterale regio mammaria og thoraxvæg efter tidligere mastektomi, og/eller i de regionale lymfeknuder i den ipsilaterale aksil (level I, II, III og IV), parasternalt eller interpektoralt (**Figur 1**).

FIGUR 1 Illustration af lokalisationen af lokoregionalt recidiv. Til venstre: patient, der tidligere har fået foretaget brystbevarende kirurgi. Til højre: patient, der tidligere har fået foretaget mastektomi.

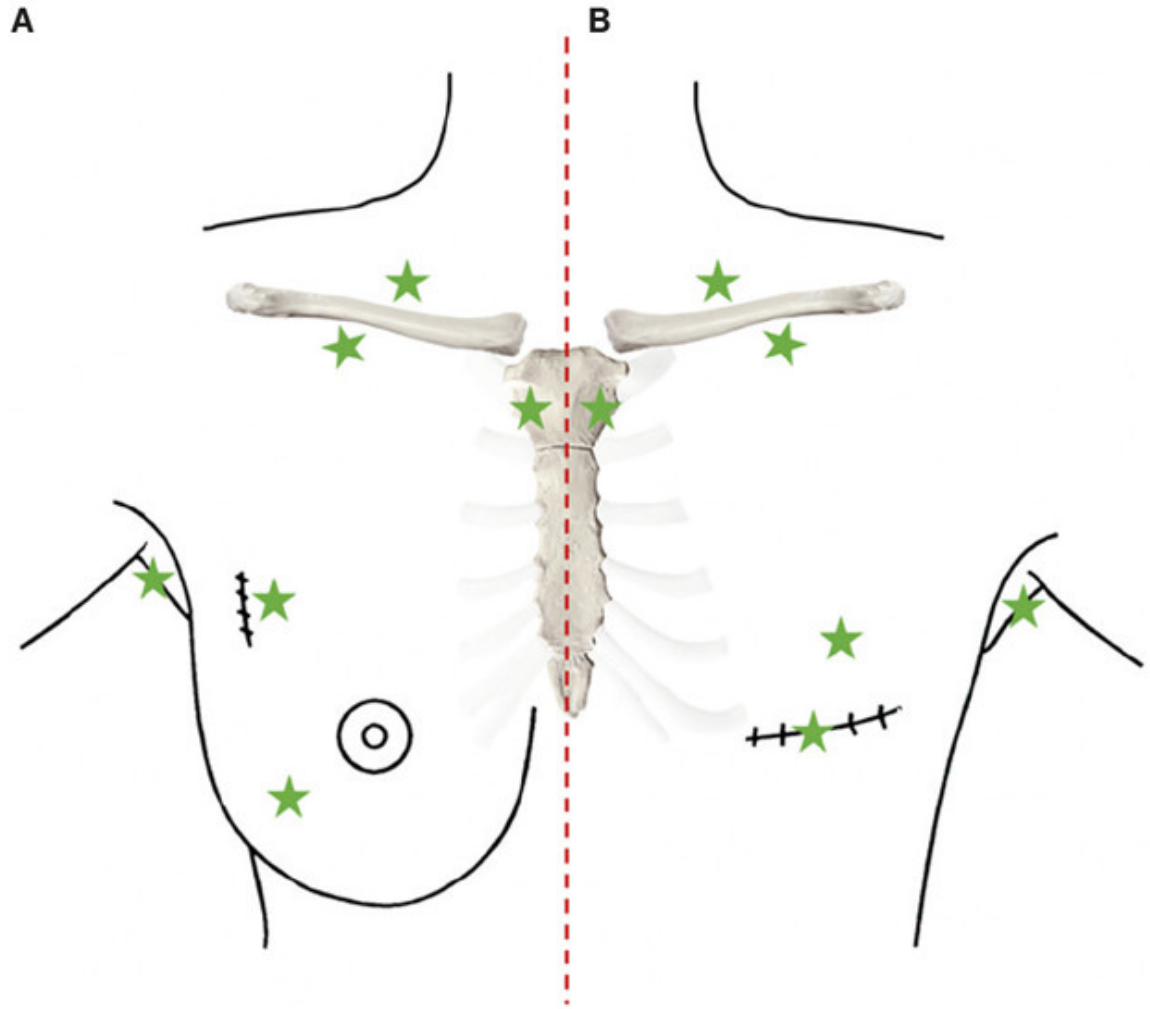

Brystkræftpatienter med LRR er en meget heterogen patientgruppe, hvorfor multidisciplinære team (MDT) danner rammen for valg af strategi og dermed bedst muligt sikrer en ensartet kvalitet og evidensbaseret kræftindsats. Danish Breast Cancer Group har netop udarbejdet den kliniske retningslinje for isoleret LRR af brystkræft i regi af Danske Multidisciplinære Cancer Grupper og Regionernes Kliniske Kvalitetsudviklingsprogram.

UDREDNING OG DIAGNOSTIK

Omkring 96% af patienter med isoleret lokoregionalt thoraxvægsrecidiv vil initialt have en palpabel subkutan eller dermal proces [9], mens udstrækningen af recidivet kan spænde fra et lille nodulært dermalt element i relation til cikatricen til komplet involvering af thoraxvæg, underliggende kar, nerver og øvrige bløddele og

organer. Der foretages UL-skanning af mastektomicikatricen, og som led i den præoperative evaluering bruges CT af thorax og abdomen til udelukkelse af fjernmetastaser. I visse tilfælde er en MR-skanning indiceret for at afgøre, om der er tale om recidiv med indvækst i thoraxvæggen, hvilket bør udløse en præoperativ evaluering af lungefunktionen. På MDT-konferencen, hvor der er en brystkirurg, en onkolog, en radiolog, en patolog, en plastikkirurg og en thoraxkirurg til stede, fastlægges det på baggrund af udredningen, hvorvidt der er mulighed for kirurgisk behandling med kurativt sigte.

En nøje patientselektion er en vigtig del af en meningsfuld og succesfuld behandling [10]. Vurderes tumor til at være resektabel enten med eller uden præoperativ kemoterapi, er der et godt udgangspunkt for kirurgisk resektion og rekonstruktion med lokal kontrol og acceptabel morbiditet og mortalitet [1, 10, 11]. Omfanget af resektionen har vist sig at spille en væsentlig rolle for prognosen: resektion 150 cm^3 er forbundet med signifikant mindre morbiditet og mortalitet end > 150 cm^3 (svarende til 3 ribben og/eller sternumresektion), hvilket bør inddrages i den præoperative planlægning [1, 12].

KIRURGISK BEHANDLING

Der findes ingen større randomiserede studier eller systematiske review, som belyser den bedste kirurgiske behandling af isoleret thoraxvægsrecidiv. I et review fra 2017 præsenteres en række kirurgiske teknikker til rekonstruktion af thoraxvæg – teknikkerne er betinget af enten tumorer, traumer eller misdannelser – og det konkluderes, at resektion og rekonstruktion af thoraxvæg er forbundet med lav morbiditet og mortalitet [13]. I flere studier finder man samme lave morbiditet, mortalitet og god onkologisk sikkerhed ved resektion af thoraxvægsrecidiv efter brystkræft efterfulgt af rekonstruktion [1, 10]. *Wakeam et al* finder gennem deres metaanalyse med 48 studier og i alt 1.305 patienter behandlet med thoraxvægsresektion enten på baggrund af primær brystkræft eller LRR en etårsoverlevelse på 85% (95% konfidens-interval (KI): 76-91%), en femårsoverlevelse på 41% (95% KI: 35-47%) og femårs sygdomsfri overlevelse på 27% (95% KI: 17-41%) [1]. I et mindre studie fra 2020 blev der fundet tilnærmelsesvis tilsvarende resultater med et- og treårsoverlevelse på hhv. 90% (95% KI: 66-97%) og 61% (95% KI: 31-81%), mens den sygdomsfri overlevelse var noget bedre, idet den var på 70% (95% KI: 45-86%) ved både et- og treårsfollowup [10]. Det har endnu ikke været muligt at udføre en metanalyse af quality of life *(*QoL*)* efter thoraxvægsresektion efter isoleret LRR, mens forfatterne i et mindre finsk studie fra 2019 fandt, at den langsigtede QoL hos 55 onkologiske patienter, som var blevet behandlet med thoraxvægsresektion og -rekonstruktion var rimelig og sammenlignelig med QoL hos baggrundsbefolkningen [14]. Se **Figur 2**, hvor patienten har udtalt, at operationen har haft en væsentlig positiv indvirkning på hendes livskvalitet på trods af kort postoperativ sygdomsfrihed.

FIGUR 2 Patient A. Fire år efter diagnosticering af højresidig brystkræft og afsluttet adjuverende kemo- og stråleterapi afslørede en CT en tumor med indvækst i sternum. Biopsi fra tumoren bekræftede metastase fra mammakarcinom. Patienten påbegyndte kemoterapi mhp. tumorreduktion forud for kirurgi, men på trods af behandling voksede tumoren. Under operationen fandt man tumor adhærent til pleura og perikardiet, og der blev isat en mesh i perikardiet og sternum. Defekten blev rekonstrueret med en m. latissimus dorsi-lap. Patienten havde et ukompliceret efterforløb, men overgik til palliativ stråleterapi pga. nyt recidiv. Patienten har udtalt, at operationen har haft en væsentlig positiv indvirkning på hendes livskvalitet. **A.** Før operationen. **B.** Mesh i perikardiet. **C.** Mesh i sternum. **D.** M. latissimus dorsi-lap på 38. postoperative dag.

Den store variation i omfanget af resektion og typer af rekonstruktion udfordrer udarbejdelsen af en metaanalyse, som belyser den kirurgiske komplikationsrate, om end *Wakeam et al* fandt en grundlæggende lav komplikationsrate efter resektion af isoleret thoraxvægsrecidiv efterfulgt af rekonstruktion med et interval på 10-38%. Komplikationerne var alt overvejende mindre i form af hudnekrose, forsinket sårheling, overfladiske infektioner og umiddelbare postoperative hæmatomer [1]. I samme studie præsenteres en række positive og negative prognostika for langtidsoverlevelsen hos patienter, som er blevet kirurgisk behandlet for isoleret thoraxvægsrecidiv (**Tabel 1**).

TABEL 1 Prognostika for langtidsoverlevelse hos patienter med thoraxvægsrecidiv efter brystkræft.

Positive prognostika
> 2 år fra diagnose af primær brystkræft
Sentinel node-negativ
Østrogenreceptorpositive
< 150 cm^3 resektion af thoraxvæg ved kirurgisk behandling af recidiv
Negative prognostika
Tripelnegativ primær brystkræft
Primær lymfeknudeinvolvering
Recidiv efter primær excision kombineret med stråleterapi
Fjernmetastaser på diagnosetidspunktet

Prognosen for denne patientgruppe er afhængig af patienternes komorbiditet. Særligt vil immunsupprimerede patienter på baggrund af præoperativ, tumorreducerende kemoterapi (patient A i Figur 2) og/eller patienter, som tidligere har fået strålebehandling i samme område, have en højere risiko for et mere kompliceret postoperativt forløb [10]. Selv hos patienter, hvor behandlingen ikke vurderes at kunne bedre prognosen, kan kirurgisk resektion være gavnlig. Brystkræftpatienter med større thoraxvægsrecidiv oplever ikke sjældent en forringelse af deres livskvalitet pga. smerter, funktionsnedsættelse, tilbagevendende infektioner, lugtgener etc., hvorfor kirurgisk resektion og rekonstruktion også kan benyttes i palliativt øjemed.

Resektion og rekonstruktion af avanceret lokoregionalt thoraxvægsrecidiv udføres af hhv. thorax- og plastikkirurger i samarbejde med brystkirurger. Ved større resektioner kan der være behov for rekonstruktion med syntetisk, biologisk eller metallisk mesh [13] som illustreret i Figur 2. Bløddelsdefekten rekonstrueres særligt mhp. beskyttelse af eventuelt implantat eller mesh, elimination af dead space og et bedre æstetisk resultat. En vellykket rekonstruktion af thoraxvæggen vil medføre god torakal stabilitet, bevarelse af den pulmonale ventilation, tilstrækkelig beskyttelse af de intratorakale strukturer og organer samt minimering af torakal deformitet. Der benyttes transplantat eller lokal, stilket eller fri lap, hvor direkte sutur ikke er tilstrækkelig/mulig [13] (**Figur 3**). De hyppigst anvendte lapplastikker er den stilkede m. latissimus dorsi-lap, som kan bruges til rekonstruktion af defekter ud for den ipsilaterale thoraxvæg frem til midtlinjen, og den abdominale rotationslap, som ved passende overskud kan dække tilsvarende.

FIGUR 3 Patient B. **A** + **B.** PET-CT-billeder på diagnosetidspunktet for thoraxvægsrecidiv. **C.** Peroperativt klinisk foto efter indledende incision. Hele defekten blev først dækket med polytetrafluorethylen mesh og efterfølgende af en planlagt højresidig m. pectoralis-lap. Huden over muskellappen blev lukket direkte. **D.** Klinisk foto 7,5 md. postoperativt.

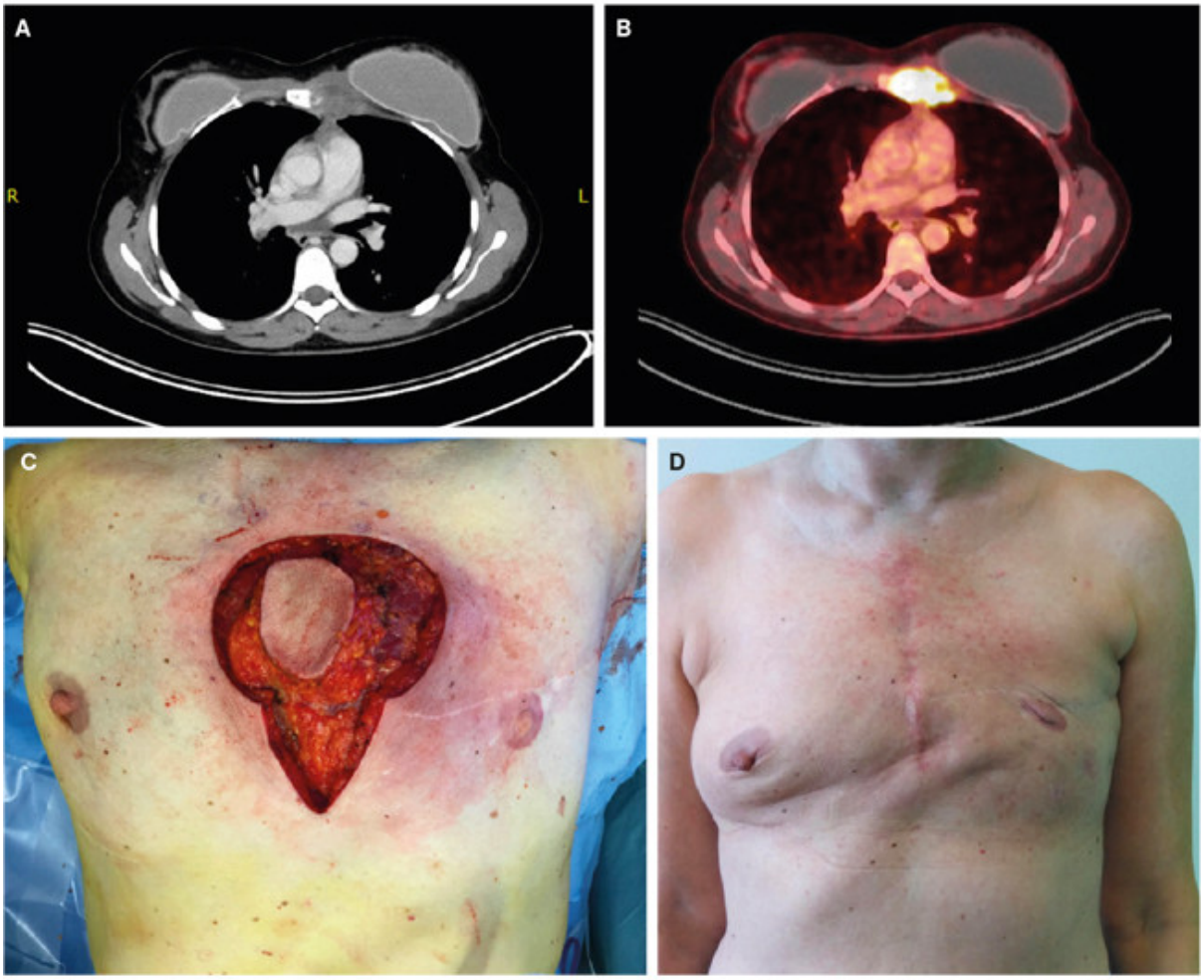

STRÅLETERAPI

Postoperativ strålebehandling kan øge chancerne for lokal kontrol efter kirurgisk resektion af lokalt avanceret brystkræftrecidiv. I et dansk studie fra 2006 undersøgte man 535 patienter med LRR efter brystkræft med en followupperiode på 18 år efter mastektomi [15]. Ud af de 535 patienter havde 259 isoleret thoraxvægsrecidiv, hvoraf 108 patienter blev behandlet med kirurgisk resektion plus stråleterapi, 95 patienter med kirurgi alene og 35 patienter med stråleterapi alene. I studiet fandt man en væsentlig bedre lokoregional kontrol ved radikal kirurgisk resektion af LRR kombineret med stråleterapi end ved radikal kirurgi eller stråleterapi alene. Efter 18 års followup fandt man en persisterende lokal kontrol på 58% ved kirurgisk resektion plus stråleterapi, 32% ved kirurgi alene og 49% ved stråleterapi alene [15]. Tilsvarende præsenteredes i en retrospektiv undersøgelse fra 2008 resultater fra 115 patienter med isoleret LRR (heraf 69 patienter med isoleret thoraxvægsrecidiv), og her blev der fundet en signifikant bedre lokal kontrol og overlevelse hos patienter, som havde gennemgået kirurgisk resektion kombineret med strålebehandling *inklusive* af de regionale lymfeknuder (sekundært recidiv 5,1% og femårsoverlevelse på 69%) end hos patienter, som enten gennemgik kirurgisk resektion og strålebehandling til

recidivlokalisationen (sekundært recidiv 20,3% og femårsoverlevelse på 60%), eller som udelukkende modtog strålebehandling (sekundært recidiv 35,3% og femårsoverlevelse på 37%) [16]. Strålebehandlingen planlægges under hensyn til normalvæv, særligt nerveplekser, kirurgiske grafter, hjerte og lunger. Ved tidligere partiel eller perioperativ brystbestråling må eventuel yderligere stråleterapi bero på individuel vurdering med udgangspunkt i tidligere dosisplaner for at undgå overdosering til normalvæv. Eventuelt boost må overvejes i situationer, hvor der ved kirurgisk reresektion ikke opnås frie rande, eller hvor der efterlades makroskopisk tumorvæv. Postoperativ stråleterapi kan tilbydes med kurativt sigte til patienter med isoleret LRR, hvis de ikke tidligere har modtaget strålebehandling i samme område i f.eks. adjuverende øjemed.

KONKLUSION

Isoleret thoraxvægsrecidiv af brystkræft er en væsentlig klinisk udfordring på trods af udviklingen inden for multimodal behandling af brystkræft. En stor patientheterogenitet og tumorkompleksitet udfordrer ønsket om en ensartet behandlingsalgoritme, hvorfor diagnostik og behandling planlægges på MDT-konferencer. Den kirurgiske behandling spænder vidt: fra excision af et mindre dermalt element til større resektion af thoraxvæg, hvor thorax- og plastikkirurg samarbejder om at opnå torakal stabilitet, tilstrækkelig pulmonal ventilation og bløddelsdække. Prognosen for den enkelte patient afgøres bl.a. af tumorens biologi, lokalisation af recidiv, fund af regional spredning på det primære diagnosetidspunkt samt intervallet mellem det primære diagnosetidspunkt og debut af recidiv – jo kortere interval, desto dårligere prognose. Kirurgisk resektion af thoraxvægsrecidiv efterfulgt af rekonstruktion er forbundet med lav mortalitet og morbiditet, og med aggressiv multimodal behandling er der mulighed for helbredelse eller opnåelse af sygdomskontrol over længere tid. Kirurgisk behandling af isoleret LRR inklusive avanceret thoraxvægsrecidiv er derfor ofte indiceret og endda med kurativt sigte. Behandlingen varetages på nuværende tidspunkt på Aarhus Universitetshospital og Rigshospitalet.

Korrespondance *Laura Hansen*. E-mail: Laura.hansen.01@ regionh.dk

Antaget 23. juni 2022

Publiceret på ugeskriftet.dk 8. august 2022

Interessekonflikter ingen. Forfatternes ICMJE-formularer er tilgængelige sammen med artiklen på ugeskriftet.dk

Referencer findes i artiklen publiceret på ugeskriftet.dk

Artikelreference Ugeskr Læger 2022;184:V12210939

SUMMARY

Advanced locoregional chest wall recurrence of breast cancer

Laura Hansen, Tove Tvedskov, Hanne Rønning, Henrik Villibald Hansen, Philip Ryom, Bodil Brandt, Peter Stemann Andersen, Lisa Toft Jensen, Mette Stueland Wolthers, Rikke Bredgaard & Tine Engberg Damsgaard

Ugeskr Læger 2022;184:V12210939

Locoregional recurrence of breast cancer continues to be a significant clinical issue involving extensive examination programmes, modified oncologic therapy and advanced surgery. The latter includes tumour resection followed by reconstruction of the thoracic wall. The type of reconstruction depends on tumour location, depth, aetiology and whether the resection involves the stabilising osseous structures as summarised in this review. The treatment strategy is planned at multidisciplinary team conferences with the presence of relevant specialists to ensure evidence-based treatment of consistent quality.

REFERENCER

1. Wakeam E, Acuna SA, Keshavjee S. Chest wall resection for recurrent breast cancer in the modern era: a systematic review and meta-analysis. Ann Surg. 2018;267(4):646-655.
2. D'Aiuto M, Cicalese M, D'Aiuto G, Rocco G. Surgery of the chest wall for involvement by breast cancer. Thorac Surg Clin. 2010;20(4):509-17.
3. van Laar C, van der Sangen MJ, Poortmans PM et al. Local recurrence following breast-conserving treatment in women aged 40 years or younger: trends in risk and the impact on prognosis in a population-based cohort of 1143 patients. Eur J Cancer. 2013;49(15):3093-101.
4. Al-Hilli Z, Grobmyer SR. Management strategies for locally recurrent breast cancer: redo-lumpectomy, redo-sentinel node biopsy, redo-radiation. Ann Surg Oncol. 2019;26(10):3018-24.
5. Moossdorff M, van Roozendaal LM, Strobbe LJ et al. Maastricht Delphi consensus on event definitions for classification of recurrence in breast cancer research. J Natl Cancer Inst. 2014;106(12):dju288.
6. Darby S, McGale P, Correa C et al. Effect of radiotherapy after breast-conserving surgery on 10-year recurrence and 15-year breast cancer death: meta-analysis of individual patient data for 10,801 women in 17 randomised trials. Lancet. 2011;378(9804):1707-16.
7. Neuman HB, Schumacher JR, Francescatti AB et al. Risk of synchronous distant recurrence at time of locoregional recurrence in patients with stage II and III breast cancer (AFT-01). J Clin Oncol. 2018;36(10):975-80.
8. Offersen BV, Alsner J, Nielsen HM et al. Hypofractionated versus standard fractionated radiotherapy in patients with early breast cancer or ductal carcinoma in situ in a randomized phase III trial: the DBCG HYPO Trial. J Clin Oncol. 2020;38(31):3615-3625.
9. Newman LA, Kuerer HM, Hunt KK et al. Presentation, treatment, and outcome of local recurrence afterskin-sparing mastectomy and immediate breast reconstruction. Ann Surg Oncol. 1998;5(7):620-6.
10. Menon A, Khalil H, Naidu B et al. Chest wall resection and reconstruction for recurrent breast cancer - a multidisciplinary approach. Surgeon. 2020;18(4):208-13.
11. Downey RJ, Rusch V, Hsu FI et al. Chest wall resection for locally recurrent breast cancer: is it worthwhile? J Thorac Cardiovasc Surg. 2000;119(3):420-8.
12. Lindford AJ, Jahkola TA, Tukiainen E. Late results following flap reconstruction for chest wall recurrent breast cancer. J Plast Reconst Aesthet Surg. 2013;66(2):165-73.
13. Sanna S, Brandolini J, Pardolesi A et al. Materials and techniques in chest wall reconstruction: a review. J Vis Surg. 2017;3:95.
14. Salo JTK, Repo JP, Roine RP et al. Health-related quality of life after oncological resection and reconstruction of the chest wall. J Plast Reconst Aesthet Surg. 2019;72(11):1776-84.
15. Nielsen HM, Overgaard M, Grau C et al. Loco-regional recurrence after mastectomy in high-risk breast cancer – risk and prognosis. Radiother Oncol. 2006;79(2):147-55.
16. Kuo SH, Huang CS, Kuo WH et al. Comprehensive locoregional treatment and systemic therapy for postmastectomy isolated locoregional recurrence. IntJ Radiat Oncol Biol Phys. 2008;72(5):1456-64.